ГОСУДАРСТВЕННОЕ ОБРАЗОВАТЕЛЬНОЕ УЧРЕЖДЕНИЕ
ДОПОЛНИТЕЛЬНОГО ПРОФЕССИОНАЛЬНОГО ОБРАЗОВАНИЯ
«САНКТ-ПЕТЕРБУРГСКАЯ МЕДИЦИНСКАЯ АКАДЕМИЯ
ПОСЛЕДИПЛОМНОГО ОБРАЗОВАНИЯ ФЕДЕРАЛЬНОГО АГЕНТСТВА
ПО ЗДРАВООХРАНЕНИЮ И СОЦИАЛЬНОМУ РАЗВИТИЮ»

04201102000

На правах рукописи

ХАТЕМ СААД АБДЕЛАЗИЗ МАСЛОХ

ПРИМЕНЕНИЕ ВИБРОАКУСТИЧЕСКОГО ВОЗДЕЙСТВИЯ В КОМПЛЕКСНОМ ЛЕЧЕНИИ ПЕРЕЛОМОВ ТРУБЧАТЫХ КОСТЕЙ КИСТИ У ДЕТЕЙ В АМБУЛАТОРНЫХ УСЛОВИЯХ

(Клинико-экспериментальное исследование)

14.03.11-восстановительная медицина, спортивная медицина, лечебная физкультура, курортология и физиотерапия

14.01.15- травматология и ортопедия

ДИССЕРТАЦИЯ

на соискание ученой степени

кандидата медицинских наук

Научные руководители:

Доктор медицинских наук

профессор В.В.Кирьянова

Доктор медицинских наук

профессор А.Г. Баиндурашвили

Санкт – Петербург

2010

Список сокращений:

ЭМП – электромагнитное поле

ВАВ - виброакустическое воздействие

УВЧ – ток ультравысокой частоты

УФО – ультрафиолетовое облучение

Э.п. УВЧ – электрическое поле ультравысокой частоты

ДМСО - диметилсульфоксид

ТЭС - транскраниальная электростимуляция

ДЭНС – динамическая электронейростимуляция

Тип SH - перелом типа Солтер - Харрис

ОГЛАВЛЕНИЕ

Ведение ----------4

ГЛАВА 1. Обзор литературы.

1.1 Переломы костей кисти у детей----------10

1.2 Репаративный остеогенез----------25

1.3 Оптимизация репаративного остеогенеза----------32

ГЛАВА 2. Материалы, методы исследования и лечения.

2.1. Методы исследования----------49

2.1.1.Клинические методы исследования----------49

2.1.2.Функциональные методы исследования---------- 50

2.1.3.Статистические методы исследования----------50

2.2.Метод лечения----------52

ГЛАВА 3. Результаты собственных исследований

3.1 Результаты экспериментального исследования----------64

3.2 Клиническая характеристика, результаты функционально-диагностического обследования пациентов с переломами трубчатых костей кисти ----------76

3.3 Клиническая характеристика пациентов контрольной группы----------82

3.4 Клиническая характеристика пациентов основной группы----------84

3.5 Динамика клинических и функционально-диагностических показателей у пациентов с переломами трубчатых костей кисти под влиянием виброакустического воздействия----------87

ГЛАВА 4. Обсуждение полученных результатов ----------93

Выводы.----------97

Практические рекомендации----------98

Литература.----------99

ВВЕДЕНИЕ

Специальные исследования, проведенные в нашей стране различными авторами, показали, что детский травматизм составляет до 21,0 % всех детских заболеваний. Поэтому проблема лечения переломов костей приобрела в настоящее время большое медико-социальное значение. В структуре травматизма детей на долю переломов костей верхней конечности приходится 14,1%, в то время как у взрослых — лишь 9,8%.

Переломы костей кисти составляют 35,0% от переломов всех костей, из них: костей запястья — 1,0%, пястных—16,0%, фаланг— 83,0% (Н.В.Корнилов и соавт. 1989) При этом переломы трубчатых костей кисти составляют до 81,0 % от всех переломов костей кисти (Т.Н.Каллаев 2003). Переломы трубчатых костей кисти с повреждением эпифизов и эпифизарной зоны роста встречаются в 34,0% переломов костей скелета у детей и в 50,0 – 65,0% переломов костей кисти (Barton N.J. 1979, Simmons B.P. 1984, Усольцева Е.В., Машкара И.К. 1986).

По данным различных авторов частота нарушений консолидации переломов трубчатых костей составляет до 27,0% от общего количества травм и не имеет тенденции к снижению (Coonrad R W, Pohlman M.N., 1969; Hastings H., Simmons B.P., 1984, Каныкин А.Ю., Корнилов Н.В.,2002). Неполное восстановление функции кисти наблюдается у 66,0% пациентов с переломами костей кисти (Strickland et al., 1999; Ljunberg E., Rosberg H.E., 2003). Кроме того по данным многих авторов неуклонно растут частота и тяжесть повреждений костей кисти с длительной потерей трудоспособности - до 32.2 % общей частоты нетрудоспособности после различных травм, высокой инвалидностью – до 28,0% (Волкова А.М., 1991).

По данным Стаугайтис Д. и Вайтекунас М. (1980) неудовлетворительные отдаленные результаты лечения различных травм кисти в детском возрасте составляют 21.5%.

Большой процент неудовлетворительных результатов лечения, длительная иммобилизация у детей, составляющая в среднем от 3.5 до 3.8 недель по данным Barton N.J. (1989), Ebinger T., Roesch M. (2001) служат причиной продолжающейся дискуссии в литературе, касающейся методов лечения данной патологии у детей.

Современное лечение переломов и их последствий направлено главным образом на выполнение основополагающих принципов - репозицию и фиксацию костных отломков. Несмотря на идеальное сопоставление отломков, хирурги часто получают неудовлетворительные результаты (27,0 %), которые не имеют тенденции к снижению (Головин Г.В., 1959;, Крупко И.Л.1967; Чаклин В.Д., 1973; Башуров З.К., 1973; Волков М.В., 1979;Шевцов В.И. с соавт., 1994, Гайдуков В.М., 1995;Каныкин А.Ю., и соавт. 2002; Salter R.B., Harris W.R.,1963; Ebinger T. et al.,2001).

В последнее время приоритетным направлением в области лечения повреждений кисти является разработка консервативных функциональных методов репозиции и фиксации отломков, а также использование методов физиотерапевтического воздействия на процесс регенерации (Савенко Н.Ф., 1968; Драйманис А.П., 1987; Ткаченко С.С., Руцкий В.В., 1989; Zorlu et al., 1998, Сатторов А.Р., 1990; Ebinger T., Roesch M., 2001). Так, за рубежом ведутся исследования по влиянию низкоинтенсивного ультразвука на регенерацию кости (Reuter,2001) с использованием аппарата Exogen. Недостатком этой методики является необходимость приложения датчика непосредственно на кожные покровы. Широкое распространение получило воздействие гелий- неоновым лазером. Благотворное влияние местного применения лазерного излучения в лечении переломов костей и их осложнений отмечали У.Я.Богданович с соавторами (1983),В.В. Черкашин (1985). Анальгезирующий и стимулирующий эффект лазеротерапии регистрировал А.Ю. Каныкин (1992). В то же время приходится констатировать, что комплексное применение лазерного излучения при переломах костей не всегда приемлемо и не всегда эффективно (Каныкин А.Ю., Корнилов Н.В., Линник С.А.2002).

Многие авторы склонны предполагать, что почти в 90,0% случаев нарушения консолидации переломов наступают в результате местных причин. Однако, по мнению ряда авторов, механическое восстановление анатомической оси конечности и адекватная иммобилизация не всегда являются достаточными факторами для сращения костей (Ткаченко С.С. с соавт., 1989; Анисимов А.И. с соавт., 1993). С.С. Ткаченко, Е.В. Руцкий (1989) одной из основных причин этого факта считают деваскуляризацию зоны перелома и резкое уменьшение оксигенации и утилизации кислорода. Braten, Helland et al. (1994) экспериментально доказали прямую зависимость степени сращения фрагментов с восстановлением кровообращения.

Таким образом, неуклонный рост повреждений опорно-двигательного аппарата, длительная потеря трудоспособности больных, неудовлетворенность результатами реабилитации (Корнилов Н.В., 1998) обосновывают необходимость поиска новых методов восстановительного лечения пациентов в травматологии и ортопедии. Актуальной остается разработка новых способов стимуляции остеорепарации (Корж А.А. с соавт., 1972; Ткаченко С.С. с соавт., 1989; Сатторов А.Р., 1990; Basset 1984;). В современной восстановительной медицине достаточно широко применяются методы физиотерапии в лечении переломов и травм (Пономаренко Г. Н., 2005; Кирьянова В. В. 2009, Боголюбов В. М., 2009). Однако научного обоснования применения виброакустического излучения при переломах кистей у детей в доступной нам отечественной и зарубежной литературе не установлено.

В последнее время в клинике нашел широкое применение метод виброакустического воздействия. Он применяется уже в течение 17 лет и доказал свою эффективность при лечении различных заболеваний, в том числе в педиатрии. В литературе имеются данные о положительном влиянии виброакустического воздействия на микроциркуляцию (Васильев А.Э., Ковеленов А.Ю., Ковлен Д., Федоров В.А.; 2004). Данный метод лечения физиологичен, удобен в применении.

ЦЕЛИ И ЗАДАЧИ РАБОТЫ

Цель исследования: Обосновать применение виброакустического воздействия в комплексном лечении переломов трубчатых костей кисти у детей.

Задачи работы:

1.Изучить структуру переломов трубчатых костей кисти у детей, наблюдаемых в амбулаторных условиях, длительность консолидации эпифизарных, метаэпифизарных переломов костей кисти у детей.

2. Изучить в эксперименте влияние виброакустического воздействия на регенерацию кости.

3. Разработать методику лечения виброакустическим воздействием переломов трубчатых костей кисти у детей с целью оптимизации регенерации и предупреждения постиммобилизационных контрактур суставов пальцев кисти.

4. Сравнить ближайшие и отдаленные результаты лечения детей с переломами трубчатых костей кисти с применением виброакустическом воздействии и без него.

НАУЧНАЯ НОВИЗНА ИССЛЕДОВАНИЯ

Проведена сравнительная патоморфологическая оценка регенерации кости опытных животных при виброакустическом воздействии и без него.

Исследовано виброакустическое воздействие на функциональные результаты лечения переломов трубчатых костей кисти и на регенерацию кости у детей.

Исследованы структура переломов трубчатых костей кисти у детей, длительность их консолидации и методы их лечения в амбулаторных условиях.

ПРАКТИЧЕСКАЯ ЗНАЧИМОСТЬ ИССЛЕДОВАНИЯ

Разработан способ комплексного лечения переломов трубчатых костей кисти у детей с применением метода виброакустического воздействия, повышающий результативность лечения.

Разработана и внедрена в практику методика применения виброакустического воздействия при переломах трубчатых костей кисти у детей.

Улучшены функциональных результатов лечения переломов трубчатых костей кисти у детей в амбулаторных условиях при применении виброакустического воздействия.

Сокращены сроки ограничения физической активности у детей с переломами костей кисти.

Разработан метод физиотерапевтического воздействия на область перелома в условиях гипсовой иммобилизации.

ОСНОВНЫЕ ПОЛОЖЕНИЯ, ВЫНОСИМЫЕ НА ЗАЩИТУ

1. В эксперименте доказано положительное влияние виброакустического воздействия на регенерацию костной ткани.

2. На фоне виброакустического воздействия уменьшаются сроки иммобилизации и сроки реабилитационного лечения (в постиммобилизационном периоде) при переломах трубчатых костей кисти у детей.

3. Разработанная методика лечения переломов трубчатых костей кисти виброакустическим воздействием оптимизирует регенерацию и предупреждает постиммобилизационные контрактуры суставов пальцев кисти у детей.

ВКЛАД АВТОРА В ПРОВЕДЕННЫЕ ИССЛЕДОВАНИЯ

Автором лично осуществлено планирование и проведение исследований по разделам диссертации, формирование цели и задач, самостоятельно проведены сбор материала и анализ полученных результатов. Доля личного участия в накоплении информации, обобщении и анализе материалов более 80,0%.

АПРОБАЦИЯ РАБОТЫ

Основные положения работы изложены на VI Всероссийском съезде физиотерапевтов (2006), на научной конференции, посвященной 120-летию основания кафедры физиотерапии и курортологии СПбМАПО, на заседании Санкт-Петербургской физиотерапевтической ассоциации (2008, 2009). По теме диссертации опубликовано 4 научные работы.

ВНЕДРЕНИЕ РЕЗУЛЬТАТОВ ИССЛЕДОВАНИЯ

Основные положения и рекомендации внедрены в практическую работу физиотерапевтических отделений ДГП №30 г. Санкт-Петербурга, в учебный процесс кафедр физиотерапии и восстановительной медицины, травматологии и ортопедии СПбМАПО.

СТРУКТУРА И ОБЪЕМ ДИССЕРТАЦИИ

Диссертация изложена на 115 страницах машинописного текста и состоит из введения, обзора литературы, материалов и методов исследования, результатов собственных исследований, обсуждения полученных результатов, выводов, практических рекомендаций и списка литературы из 85 отечественных и 89 зарубежных источников. Работа содержит 14 таблиц, 16 рисунков, 4 диаграммы.

ГЛАВА 1.
ОБЗОР ЛИТЕРАТУРЫ

1.1 Переломы костей кисти у детей.

Одним из самых сложных и высокоразвитых в функциональном отношении сегментов опорно-двигательного аппарата человека является кисть. У ребенка она играет первостепенную роль в его интеллектуальном развитии, изучении окружающего мира. Сложное переплетение сети сосудов, нервов, связочного аппарата создают необыкновенно изящную форму и совершенную функцию. Вместе с тем кисть, как никакой другой орган, незащищена и легко ранима.

Скелетная травма занимает первое место в структуре детской травмы в России. К сожалению, показатель детского общего травматизма за последние годы увеличился на 17,0%, при этом в быту – на 8,0%, а в школе – на 11,0% (Рошаль Л.Р. 2003). Ежегодно происходит около 26,4 переломов на 10 000 детей. Среди всех видов травмы у детей переломы костей кисти встречаются в 1,7 % случаев, на долю переломов костей верхней конечности приходится 14,1%, в то время как у взрослых — лишь 9,8%. Переломы костей кисти составляют 35,0% переломов всех костей (из них: костей запястья — 1,0%, пястных—16,0%, фаланг— 83,0%). Переломы трубчатых костей кисти составляют около 25,0% всех переломов у детей. Правая кисть травмируется одинаково часто, как и левая.

Переломы костей кисти встречаются в основном в двух группах детей. У детей грудного возраста травма обычно происходит вследствие сдавления, палец чаще повреждается ущемлением в двери. У подростков травма обычно происходит вследствие спортивных игр. Пик травм костей кисти приходится на 13 лет вследствие активного участия детей этого возраста в спортивных играх.

Частая травма: экстрафизарная - раздавление дистальной фаланги, физарная травма – переломы проксимальной фаланги 2 и 5 пальцев. В проксимальной

фаланге наиболее чаще происходит перелом SH II основания проксимальной фаланги. Вывих чаще всего происходит в пястно-фаланговом суставе, а проксимальный межфаланговый сустав повреждается вследствие разрыва ладонной пластинки. Перелом SH II превалирует в переломах фаланг пальцев, среди них наиболее часто встречается повреждение проксимальной фаланги.

Анатомия детской кисти.

Взрослые и дети имеют свои особенности травм кисти вследствие различия в видах деятельности и различия в строении скелета и мягких тканей. Знание строения физиса, места прикрепления мягких тканей, окружающих периост, определяет особенности диагностики и лечения переломов костей кисти у детей.

Особенности анатомии трубчатых костей детей.

Во всех трубчатых костях кисти у детей имеются эпифизы. Центр вторичной оссификации, однако, развивается только в дистальном конце пястной кости 2, 3, 4 и 5 пальцев и на проксимальном конце 1 пястной кости. И, наоборот, в фалангах вторичный центр окостенения развивается только в проксимальных концах фаланг всех пальцев.

У мальчиков вторичный центр оссификации в проксимальной фаланге появляется с 15 до 24 месяцев и синостозирует в возрасте около 16 лет, у девочек появляется с 10 – 15 месяцев и синостозирует к 14 годам. Появление центра вторичной оссификации в средней и дистальной фалангах происходит позже, чем в проксимальной фаланге, обычно на 6-8 месяцев. Синостозирование центров оссификации происходит обычно от дистальной к проксимальной фалангам.

В пястных костях центр вторичной оссификации появляется с 18- 27 месяцев у мальчиков и с 12 – 17 месяцев у девочек. Центр оссификации в проксимальной фаланге 1 пальца появляется за 6- 12 месяцев. Синостозирование происходит в период между 14 и 16 годами у мальчиков и девочек.

Анатомия зоны роста.

Ростковая зона состоит из фиброзного, хрящевого и костного компонентов (Braden TD,1993;Brighton CT, 1987). Фиброзный слой окружает ростковую зону и подразделяется на зону оссификации – борозда Ранвье (9) и перихондральное кольцо – кольцо ЛаКруа(8).

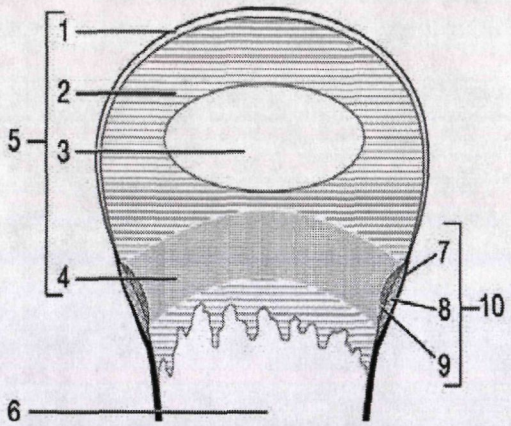

Рис. 1 Строение ростковой зоны
(1)суставной хрящ; (2)эпифизарный хрящ; (3) вторичный центр оссификации;(4) эпифизарная пластинка; (5) эпифиз; (6) метафиз; (7) фиброзный листок периоста;(8)кольцо ЛаКруа; (9)борозда Ранвье: (10) фиброзный компонент эпифизарной пластинки; (11)кортикальная пластинка

Хондроциты входящие в структуру борозды Ранвье обеспечивают рост физарной пластинки в ширину и длину(Summerlee AJS,2002; Tonna E,1967). Кольцо ЛаКруа локализуется между бороздой оссификации и периостом метафиза, обеспечивая тем самым механическую поддержку ростковой пластины. Фиброзный листок периоста защищает ростковый хрящ от поперечно направленных травмирующих сил (DeppermannF,Dallek M,1989). Кольцевая зона роста обеспечивает рост эпифиза (бороздка Ранвье) (по даннным Melhman C, Koepplinger M, 2008).

Хрящевая зона ростковой пластинки.

Хрящевая зона подразделяется на резервный (1), пролиферативный (2) и гипертрофические слои (6).

На рисунке 2 хондроциты резервной зоны(1) (зона отдыха) сферической формы, немногочисленные. Напряжение кислорода в этой зоне низкое, питательные вещества и кислород проникают сюда путем диффузии. Повреждение этой зоны ведет к закрытию ростковой пластинки.

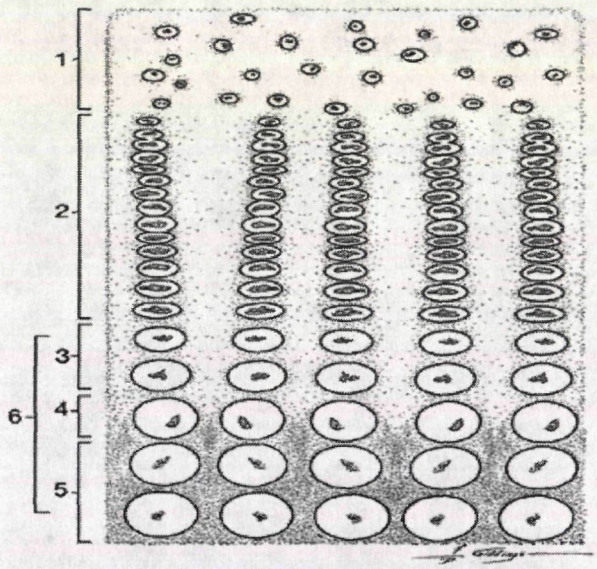

Рис. 2 Зоны хрящевой части ростковой пластинки. (1)резервная зона; (2) пролиферативная зона; (3) зона созревания;(4) зона дегенерации; (5) зона предварительной оссификации, (6) гипертрофический слой

Хондроциты этого слоя переходят в следующую зону - пролиферативную (2). Они становятся более плоскими и выстраиваются в ровные параллельные ряды вдоль оси кости. Напряжение кислорода в этой зоне выше, чем в остальных слоях, в связи с этим клеточный метаболизм также становится более высоким. В этой зоне формируется коллаген, который придает высокую прочность этому слою ростковой пластинки. Клетки этой зоны обеспечивают рост кости в длину. В гипертрофической зоне (6) различают зоны созревания, дегенерации, предварительной оссификации. В зоне созревания клетки приобретают округлую форму, в них снижается количество гликогена, приближаясь к дегенеративной зоне (4) увеличивается деструкция клеток. Напряжение кислорода в этой зоне низкое и соответственно метаболическая активность клеток снижается, повышается концентрация лактатов, клетки погибают. В связи с низким содержанием коллагена эта зона наименее сопротивляема к механической нагрузке.

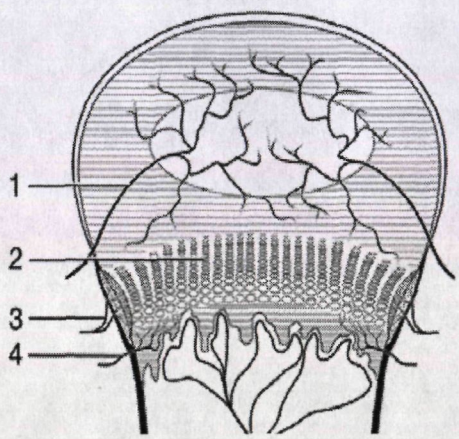

Рис. 3 Кровоснабжение эпифизарной пластинки
(1) эпифизарная артерия; (2) эпифизарная пластинка; (3) перихондриальная артерия; (4)метафизарная артерия; (5) питающая артерия

Кровоснабжение ростковой пластинки происходит из нескольких источников. Эпифизарная артерия (1) снабжает эпифиз множественными разветвлениями, проникая до пролиферативной зоны на глубину

до 10 клеток (Olsson SE, Ekman , 2002; Brookes M, Landon DN, 1964). Ни один сосуд не пенетрирует пролиферативную зону, оставляя гипертрофическую зону аваскулярной(Brighton CT, 1987). Перихондриальные артерии (3) обеспечивают фиброзные части ростковой пластинки (Olsson SE,Ekmann S,2002).

В зависимости от кровоснабжения в каждой зоне ростковой пластинки различная метаболическая активность. В пролиферативной зоне и верхней половине гипертрофической зоны метаболизм аэробный, в то время как в нижней половине гипертрофической зоны метаболизм анаэробный(Brighton CT, Lackvan RD, 1983).

Метафиз начинается с последней поперечной пластинки хрящевой ростковой пластинки. В этой области первичные спикулы аморфного фосфата кальция замещаются на спикулы с гидроксиапатитом кальция. Гидроксиапатит - это первичный структурный минерал зрелой, кальцифицированной кости.

Метафиз кровоснабжается отдельной артерией. Гипертофические хондроциты продуцируют хрящевой ростовой фактор, который путем хемотаксиса привлекает в эту зону эндотелиальные клетки. Эндотелиальные и периваскулярные клетки вызывают деструкцию хряща, остеобласты и остеогенные клетки продуцируют остеоидную ткань. Все это происходит в виде колонок и превращается в трабекулярную сеть с хрящевыми ядрами. Эта структура называется - первичная спонгиоза, она сменяется вторичной спонгиозой, состоящей из нерегулярной костной ткани, которая превращается вскоре в пластинчатую ткань.

Роль ростковой пластинки заключается в обеспечении роста кости в длину, поэтому при повреждении ее может возникнуть костная деформация. Причем существует 2 вида роста кости: рост диафиза в длину и рост эпифиза. Рост трубчатой кости в длину поддерживается хрящевой ростковой пластинкой, а рост эпифиза происходит под влиянием хрящевого периферического кольца ростковой пластинки (бороздка Ранвье).

Характер перелома напрямую зависит от ростковой зоны, зона гипертрофии хондроцитов наименее сопротивляема к механической нагрузке. Эта зона полностью лишена коллагена, который обеспечивает прочность. Коллаген присутствует в 1 и 2 зонах, а кальций – в 4 зоне и обеспечивает её прочность. Нерегулярность слоев ростковой пластинки повышается с процессом созревания костной ткани. Следовательно, линия перелома может пройти сразу через несколько зон, поэтому у подростков при переломах с повреждением физиса может произойти частичная остановка роста. Нерегулярность строения ростковой зоны также объясняется различными видами повреждений физиса в зависимости от возраста.

Переломы трубчатых костей у детей подразделяются на юкстафизарные (экстрафизарные, над зоной роста в области метафиза) и физарные – с повреждением зоны роста.

К переломам с повреждением зоны роста (физарным) относятся переломы типа Salter-Harris.

Особенности физарных переломов у детей.

Salter и Harris создали прогностическую систему классификации переломов метаэпифизарной области (Rohmiller M T, Gaynor TP, 2008; LeeSH, LeeDH, 2007; Melhman C, Koepplinger M, 2008).

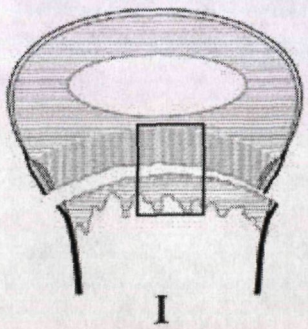

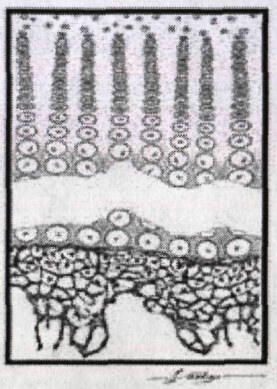

Тип Salter–Harris I.

Перелом представляет собой полное отслоение эпифиза на уровне гипертрофической зоны ростковой пластинки. Резервная зона обычно интактна.

Рис. 4 Перелом тип Salter-Harris I

Переломы без смещения не заметны на рентгенограммах, во многих случаях на снимках отмечается только припухлость мягких тканей. При динамическом рентгенологическом исследовании отмечают новообразование костной ткани вдоль физарного края, свидетельствующее о заживлении перелома. Прогноз при этом переломе хороший. При переломах со смещением необходима только закрытая репозиция, открытая репозиция и внутренняя фиксация проводится только при нестабильных переломах.

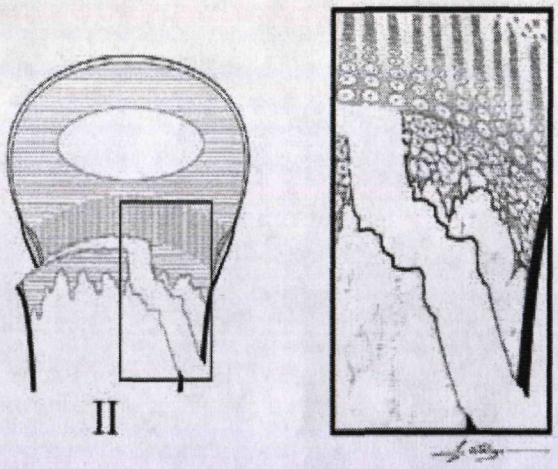

Рис. 5 Перелом тип Salter-Harris II

При переломе Salter- Harris II линия перелома проходит частично через ростковую зону и переходит на метафиз в виде фрагмента треугольной формы, этот фрагмент в литературе часто называется Thurstan Holland, в честь британского радиолога. Надкостница на стороне фрагмента остается нетронутой, это способствует сращению. Это наиболее распространенная форма физарных переломов, на ее долю приходится 75% от всех физарных переломов.

Рис.6 Перелом ногтевой фаланги по типу SH II

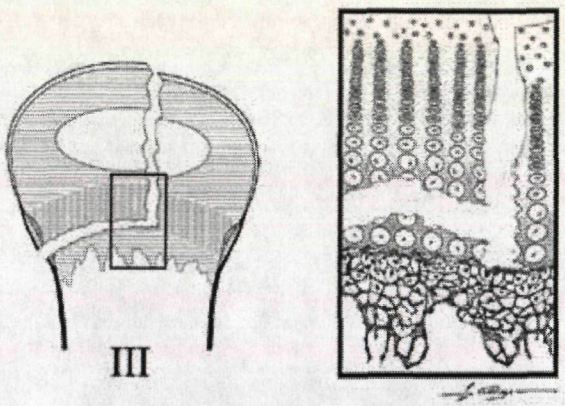

Рис. 7 Перелом Salter-Harris III

При переломе Salter- Harris III повреждается ростковая пластинка и нарушается конгруэнтность суставной поверхности. Линия перелома, частично охватывая зону роста, переходит на эпифиз в сторону сустава. Эта травма встречается реже и часто требует открытой репозиции и внутренней фиксации, чтобы восстановить соотношения, как ростковой зоны, так и суставной поверхности.

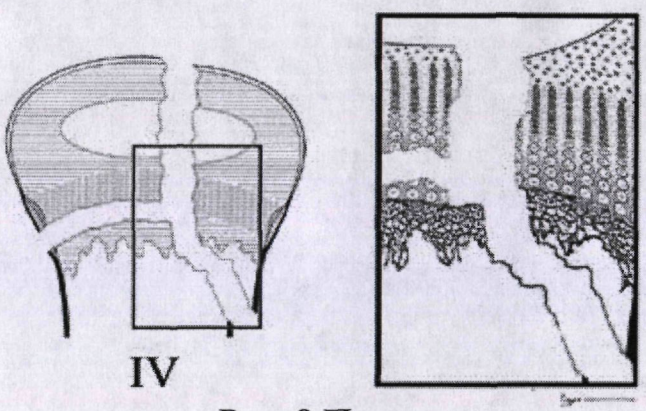

Рис. 8 Перелом тип Solter- Harris IV

Тип Salter – Harris IV.

Линия перелома при этой травме проходит косо через метафиз, через физис и эпифиз проникает в сустав. Хорошие результаты лечения достигаются при точном сопоставлении отломков.

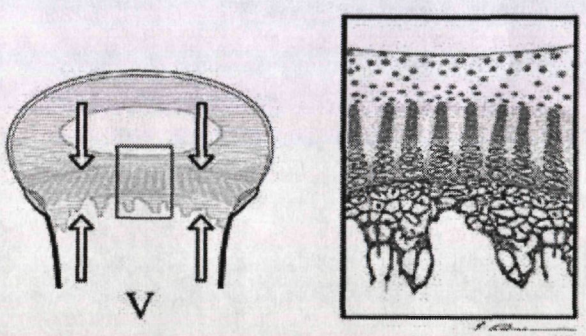

Рис. 9 Перелом тип Solter-Harris V

Перелом Solter-Harris V.

Это компрессионная травма физарной зоны. Сразу после травмы диагностика сложна. Зная механизм травмы можно предполагать этот перелом. На начальных рентгенограммах нет никакой линии перелома, но может быть перелом

диафиза. Это довольно редкий вид перелома. Часто в результате этого перелома происходит деформация эпифиза и нарушается рост метафиза.

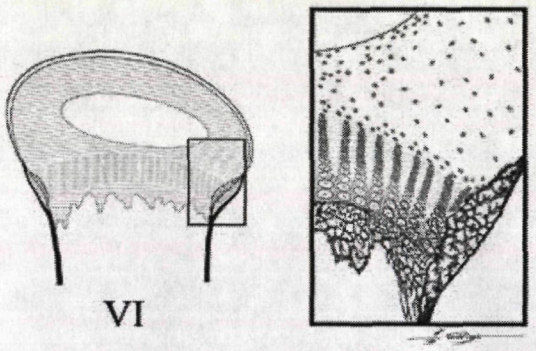

Рис. 10 Перелом тип Salter-Harris VI

Перелом Salter-Harris VI.

Это редкий вид травмы. Описан Lipmann Kessel, как редкая травма ростковой пластинки в результате повреждения периоста или перихондрального кольца. Травма происходит в результате прямого удара. Повреждается периферическая часть физарного хряща и, как следствие, зона роста закрывается и возникает угловая деформация эпифиза (Lee SH, 2007;Rang M, 1969).

У детей, пока ростковая зона широкая, вид перелома зависит от степени зрелости ростковой пластинки в первую очередь, но не от направления травмирующей силы. Линия перелома также зависит от степени зрелости ростковой пластинки, но не от механизма травмы. До 12 лет, пока ростковая зона широкая, переломы встречаются относительно чаще, чем ушибы. SH I и SH II преимущественно встречаются у маленьких детей, SH III и IVпревалируют у детей в период созревания кости Склонность к переломам у детей с широкой ростковой зоной связано с особенностями строения ее в период активного роста ребенка, вследствие расширения гипертрофической зоны, которая является наиболее слабой в ростковой пластинке из-за полного отсутствия васкуляризации этой зоны и низкого содержания коллагена. Линия перелома проходит в основном через эту зону.

Общие принципы лечения физарных переломов.

При SH I и SH II переломах, как правило, достаточно адекватной закрытой репозиции. Эти переломы обычно стабильны и иммобилизации гипсовой лон-

гетой достаточно. Хирургическое лечение требуется при нестабильных переломах, в результате интерпозиции надкостницы или других мягких тканей.

При SH III и SH IV, как правило, требуется оперативная репозиция и фиксация отломков с целью восстановления поверхности суставного хряща и ростковой пластинки.

Переломы SH V и SH VI вызывают преждевременное закрытие участка зоны роста. Вследствие этого применяется резекция участка росткового хряща или иные корригирующие операции.

Переломы трубчатых костей кисти у детей.

Переломы дистальной фаланги подразделяются на физарные и экстрафизарные. Экстрафизарные переломы включают три типа: продольные перелом, поперечный, оскольчатый. Физарные переломы могут быть SH I – SH IV, а также SH I или SH II переломо-вывих.

При экстраэпифизарных переломах основным механизмом травмы у детей является сдавление. Наиболее часто происходит поперечный перелом диафиза со смещением. И реже всего отмечаются оскольчатые переломы ногтевой фаланги.

Наименее частая причина экстраэпифизарного перелома является усиленное разгибание согнутой ногтевой фаланги. В результате происходит отрывной перелом в месте прикрепления глубокого сгибателя.

Физарный перелом происходит по типу молоткообразной деформации ногтевой фаланги. У детей до 12 лет преимущественно встречается SH I и II. Глубокий сгибатель пальцев смещает дистальный фрагмент в ладонную сторону.

Перелом SH III ногтевой фаланги чаще встречается у подростков, при этом происходит разгибание ногтевой фаланги.

Лечение большинства переломов дистальной фаланги консервативное, при легкой и средней степени смещения консолидация происходит без осложнений. Даже при средней степени смещения результаты консервативного ле-

чения шинированием хорошие. Срок иммобилизации 3-4 недели до клинического срастания. Полное радиографическое заживление перелома происходит в течении 1 месяца.

При физарных переломах SH II достаточно репозиции и шинирования. Репозицию проводят разгибанием ногтевой фаланги, иммобилизацию рекомендуют на 4-6 недель. В зависимости от возраста ребенка, размеров отломков дистальный межфаланговый сустав разгибают на 15 градусов, чрезмерное разгибание не рекомендуется. Еженедельно проводят рентгенографию для контроля стояния отломков, затем каждые 2 недели для контроля смещения отломков.

Переломы средней и проксимальной фаланг.

По локализации различают следующие виды переломов:

1. Физарные
2. Переломы диафиза
3. Переломы шейки проксимальной фаланги.

Физарные переломы проксимальной фаланги наиболее частые среди всех переломов кисти. Внесуставные переломы SH II превалируют среди всех переломов. Внутрисуставные переломы SH III и SH IV менее частые. При латеральном воздействии на проксимальный межфаланговый сустав происходит SH III или IV перелом, сгибательное силовое воздействие может вызвать отрывной перелом –SH III повреждение по типу бутоньерки. Отрыв мелкого фрагмента от эпифиза средней фаланги часто ассоциируется с повреждением ладонной пластинки проксимального межфалангового сустава. Однако эти травмы не имеют значения в определении стабильности сустава или ростового потенциала.

Проксимальная фаланга 1 пальца предрасположена к травмам. Отрыв локтевой коллатеральной связки от основания проксимальной фаланги похож на подобную у взрослых. Перелом обычно SH III. Связка обычно остается при-

соединенной к фрагменту эпифиза, который может быть смещен кнаружи под натяжением апоневроза аддукторов 1 пальца.

У детей редко происходит внутрисуставной оскольчатый перелом проксимального межфалангового сустава. Эта травма обычно встречается у подростков. Линия перелома, как правило, проходит через физис.

Переломы диафиза проксимальной фаланги.

Встречается у детей редко. Переломы диафиза фаланг встречаются преимущественно у подростков, которые чаще других участвуют в опасных спортивных занятиях. Должна быть проведена оценка наличия ротационной деформации. Особое внимание должно быть уделено на положение ногтевых пластин в положении разгибания пальцев.

Лечение переломов диафиза.

Переломы без смещения лечат иммобилизацией на 3-4 недели. Переломы со смещением лечат иммобилизацией и чрезкожной фиксацией спицей.

Переломы шейки фаланг.

Переломы шейки фаланги также относятся к субкондиллярным переломам и часто встречаются у детей как результат ущемления в двери. При этих переломах дистальный фрагмент смещается в положение разгибания, углом в ладонную сторону. У детей старшего возраста это явно видно на рентгенограммах, так как подмыщелковая ямка заполнена разогнутым мыщелком. У детей маленького возраста с неоссифицированными мыщелками очень тяжело оценить этот перелом. Единственным признаком может быть припухлость межфалангового сустава с деформацией диафиза. Даже и тогда признаков перелома на рентгенограммах может не быть.

Лечение этих переломов включает репозицию, фиксацию спицей. Цель – восстановить адекватное сгибание в пальце. Так как дистальный мыщелковый фрагмент разгибается, ямка, благодаря которой возможно достаточное сгибание, деформируется. Отмечают ограничение сгибания дистальной фаланги. При этом переломе деформация у детей может спонтанно корригироваться.

При остаточных деформация выполняется остеопластика с целью восстановить форму подмыщелковой ямки для восстановления сгибания в межфаланговом суставе. Ключом к эффективному лечению этой деформации является ранняя репозиция перелома и фиксация дистального фрагмента спицей.

В дополнение к разгибательным деформациям, вторичное смещение и угловая деформация могут произойти при переломах шейки фаланг. Перелом шейки фаланги с небольшим смещением может быть репонирован, динамическое шинирование обеспечивает необходимую иммобилизацию. Если произошло вторичное смещение необходимо иммобилизовать фиксацией спицей.

Внутрисуставные переломы (мыщелковые).

Мыщелковые переломы проникают в сустав. И могут быть в виде отрывного перелома, перелома мыщелка, межмыщелкового, чрезмыщелкового переломов, часто при этом переломе устанавливается неточный диагноз растяжения. Обычно требуют чрезкожной или открытой репозиции. Переломы мыщелка со средним смещением можно репонировать закрыто и фиксировать спицами. При большом смещении при переломах мыщелка и чрезмыщелковом переломе требуется открытая репозиция.

Большинство физарных травм проксимальной фаланги у детей лечатся обычной иммобилизацией. Переломы со смещением часто требуют закрытой репозиции. Чаще встречается SH II перелом проксимальной фаланги 5 пальца. Он деформирован в локтевую сторону. Минимальное смещение лечится шинированием в физиологическом положении на 3 недели. При среднем смещении достаточна закрытая репозиция.

Лечение физарных травм средней фаланги.

Переломы без смещения лечат обычной иммобилизацией на 3 недели. При переломах со смещением выполняют репозицию и иммобилизацию на 3-4 недели с рентгенконтролем на 5-7 день и перед снятием гипсовой лонгеты.

Переломы средней и проксимальной фаланг SH II со смещением сложны для репозиции. Дорсальные SH III и IV переломы основания средней фаланги часто требуют открытой репозиции и фиксации для предупреждения деформации по типу бутоньерки. Перелом SH III со смещением более 1.5 мм или повреждением более 25% суставной поверхности также требует открытой репозиции и внутренней фиксации. Этот перелом обычно происходит в проксимальной фаланге 1 пальца.

Переломы шейки фаланги

Обычно требуют оперативного лечения. Если закрытая репозиция достигнута, то необходима фиксация спицами. В дополнение, медленное ремоделирование возможно у детей раннего возраста без ротационной деформации, в течение 2 лет.

Переломы пястных костей.

Может быть перелом эпифиза, физиса, шейки, диафиза, основания.

Эпифизарные и физарные переломы.

Переломы эпифиза и физарные травмы редкие но чаще происходят в 5 пястной кости SH II, этот перелом чаще всего встречается с 12-16 лет. Внутрисуставные и переломы головки эпифиза SH III и SH IV в пястной кости встречаются редко.

Лечение зависит от степени смещения и стабильности перелома. Чаще всего консервативное лечение если перелом репонируется, но он нестабильный то фиксируют спицами. Если Thurston- Holland фрагмент достаточно большой, фиксировать нужно, избегая повреждения зоны роста. Внутрисутавные переломы со смещением требуют открытой репозиции и внутренней фиксации, чтобы восстановить конгруэнтность суставной поверхности. Первичная цель хирургического лечения является анатомическое восстановление. Вторичная цель стабильная фиксация для обеспечения ранних движений.

Переломы шейки пястной кости наиболее частая травма пястной кости у детей. Перелом шейки пястной кости у детей аналогичен перелому боксера у

взрослых. Чаще перелом 5 пястной кости и 2 пястной. Случается, что перелом не затрагивает зону роста. И в таком случае имеет высокую способность к ремоделированию.

Обычно используется закрытое лечение. Степень допустимого смещения остается спорной, одни считают, что даже сильное угловое смещение допустимо в мобильных 5 и 2 пястных костях. Другие считают допустимость смещения по способности к ремоделированию со временем, что зависит от возраста ребенка. В основном допустимы угловые смещения от 10 – 30 °.

Переломы диафиза пястной кости. Относительно часто встречаются у детей. Часто косые и спиральные переломы вследствие воздействия торсионной силы, в то время, как прямой удар вызывает поперечный перелом.

Переломы основания пястной кости. Редко встречаются у детей, так как основание пястной кости хорошо защищено мягкими тканями, окружающими связками.

Перелом может произойти только от интенсивного силового воздействия. Наиболее подвержена травме 5 пястная кость.

Перелом основания 1 пястной кости.

Подразделяется на тип А: происходит между ростковой зоной и проксимальной и средней третями кости. Чаще всего они поперечные или слегка косые. Тип В и С это SH II переломы основания 1 пястной кости. В большинстве переломов имеется метафизарный фрагмент на медиальной стороне. Фрагмент диафиза приведен аддуктором и смещен в проксимальном направлении под лействием длинного аддуктора 1 пальца. Этот перелом похож на перелом Беннета, но что касается деформирующих сил, то при этом типе перелома нет внутрисуставного разгибательного компонента. Тип С перелом встречается реже всего и имеет два вида с метафизарным фрагментом на латеральной стороне и смещением диафизарного фрагмента медиально. Этот перелом часто происходит в результате значительной травмы и сложно поддается закрытому лечению. Тип D SH III или IV больше всего похожи на перелом

Беннета у взрослых, деформирующие силы похожи на тип В с приведением и проксимальным смещением проксимального фрагмента.

В диагностике переломов основания 1 пястной кости сложно оценить ротационную деформацию.

Лечение переломов основания 1 пястной кости.

Тип А - обычно используются закрытые методы лечения. Способность к ремоделированию этих переломов высока, так как объем движений в запястно-пястном суставе многоплоскостной и ростковая зона основания 1 пястной кости располагается проксимальнее, чем в других трубчатых костях кисти. Ремоделирование выше у детей маленького возраста.

Тип В и С. Лечение зависит от степени смещения и степени разрыва периоста. Угловое смещение легкой степени требует только иммобилизации без репозиции. Смещение средней степени лечится закрытой репозицией и иммобилизацией. Угловое смещение тяжелой степени необходимо репонировать закрытым способом фиксацией спицами. При неэффективности закрытой репозиции необходимо оперативное лечение и фиксация.

Тип D.

Переломы SH III и IV редкие травмы и требуют закрытой или открытой репозиции и внутренней фиксации. Целью лечения является анатомическое восстановление сустава и физиса.

При закрытом лечении рекомендуется иммобилизация на 4 – 6 недель, в зависимости от тяжести перелома и степени повреждения мягких тканей. В постиммобилизационный период контрактура значительно уменьшается в первые несколько недель.

Переломы 1 пястной кости обычно заживают без нарушений функции кисти. Способность к ремоделированию переломов рядом с ростковой зоной или проходящих через физис высока. Толерантность 1 пястной кости к ротационной деформации выше, чем в других костях кисти.

Таким образом, рассматриваемые нами переломы трубчатых костей кисти имеют возрастные особенности анатомии и вследствие этого особенности консолидации связанные с наличием зоны роста и особым кровоснабжением метаэпифизарной области кости. Детская кость наиболее склонна к переломам в области зоны роста, так как это наиболее слабая часть трубчатой кости у детей. Линия перелома, ее направление в основном зависит от структуры детской кости, зрелости зоны роста. Наиболее часто встречаются переломы SH II трубчатых костей кисти.

1.2 **Репаративный остеогенез.**

Репаративный остеогенез – это генетически детерминированный процесс восстановления структуры и функции кости.

Существует множество различных классификаций стадийности этого процесса в зависимости от рассматриваемого уровня остеорепарации (биохимический, клеточный, тканевой), метода исследования остеорепарации (клинический, рентгенологический, гистологический, гистохимический, биохимический). Необходимо помнить, что четкого разграничения стадии по временному признаку нет, т.к. в каждой кости скелета есть свои анатомо-топографические особенности, влияющие на скорость протекания нормальной регенерации. Нет «чистой» стадии, т.е. в любой момент времени в области костной мозоли имеются участки на различных этапах остеорепарации (процесс мозаичен).

В длинных трубчатых костях процесс остеорепарации происходит через образование соединительной ткани и хряща, остеогенез идет эндостально и периостально.

Первая стадия - стадия травматического воспаления, начинается с момента травмы. В этой стадии нарушается целостность кости с повреждением и размозжением мягких тканей. Повреждаются сосуды, что сопровождается кровоизлиянием из мягких тканей, костного мозга, периоста, эндоста, гавер-

совых каналов, отеком, вследствие этого развивается некробиоз костных отломков.

Излившаяся кровь в виде кровяного сгустка заполняет пространство между костным отломком и тканями. Сразу же развиваются явления асептического воспаления, что проявляется отёком ткани, миграцией лейкоцитов, инфильтрацией ткани.

Наблюдаются морфологические изменения – распад клеточных элементов. Всё это сопровождается резкими болями: повреждение нервных окончаний, ишемия тканей в месте повреждения, спазм сосудов. Область перелома становится сильным источником патологических импульсов, идущих в ЦНС и там формируется доминанта боли.

На первой стадии рентгенологически в динамике отмечается небольшое расширение зоны перелома вследствие лизиса некротизированных участков концов кости.

Вторая стадия – стадия образования первичной остеоидной мозоли, развивается на базе предыдущей. К концу 7-х суток в периосте развивается грануляционная ткань из низкодифференцированных клеток, а затем хрящевые клетки, т.к. имеется ацидоз, гипоксия. Формируется фиброзно-хрящевая мозоль. Хрящевая ткань встречается только в первичной костной мозоли. Развитие хряща наиболее выражено в длинных костях при смещении или большом дефекте. Начиная с 10 – 15 дня у больного уменьшается воспалительная реакция в области перелома: стихают боли, уменьшается отёчность, рассасываются кровоподтеки, улучшается общее состояние. Морфологические изменения проявляются распадом погибших клеток, а с другой стороны идёт процесс образования новых клеточных структур, который течёт достаточно быстро. Эндотелиальные клетки, проникая в сгусток крови, образуют в нём сосуды, появляются соединительно-тканные элементы, которые быстро размножаются. Соединительно-тканные элементы дифференцируются и пре-

вращаются в остеоидные клетки и происходит спаивание костных отломков и образуется первичная остеоидная спаивающая мозоль. Это мягкая, функционально неполноценная мозоль. Она болезненна, прогибается при нагрузке. Этот процесс длится около месяца. На фоне первичной мозоли начинает развиваться окончательная мозоль.

Рентгенологически в эту стадию заметна периостальная реакция в виде наслоений в форме «луковицы».

Третья стадия - стадия формирования окончатёльной костной мозоли (формирование остеоидной ткани). Вследствие врастания сосудистой сети в первичную костную мозоль, происходит дегенерация хряща и начинается формирование остеоидной ткани из клеток периоста и эндоста. Формирование кости начинается на небольшом расстоянии по направлению к линии перелома, по периферии фиброзно-хрящевой мозоли, постепенно замещая её. Таким образом, переход хрящевой мозоли в остеоидную зависит от эффективности кровоснабжения (Корж А.А., 1972). Постепенно идет обызвествление остеоидной ткани и формируется пластинчатая кость, которая в процессе функционирования конечности ремоделируется.

Третья стадия характеризуется выраженными изменениями минерального обмена – соли кальция удерживаются в организме (рекальцификация) и повышается его уровень в крови. Соли кальция в большом количестве подводятся к первичной мозоли и поглощаются остеоидными клетками и происходит дифференциация остеоидных клеток в костные. Образуются костные перекладины, балки. В дальнейшем идёт архитектурная перестройка и образуется нормальная кость. Затем развивается костно – мозговой канал. Объём первичной мозоли уменьшается за счёт рассасывания лишних элементов.

Первые признаки формирования остеоидной ткани на рентгенограмме проявляются в виде нежных облачковидных очагов обызвествления в периостальной костной мозоли, у взрослых и подростков в среднем они появляются на 3

неделе, затем тень становится более интенсивной и при полном обызвествлении мозоль приобретает характер гомогенной массы (Воронович И.Р., 1994). Для клиницистов показателем заживления перелома трубчатой кости является состояние периостальной костной мозоли.

При переломах в области метафизов происходит образование множественных эндостальных костных мозолей, что возможно при максимальном сближении и соприкосновении межбалочных костномозговых пространств (при вколоченных переломах). Таким образом, костная мозоль при переломах метафизов развивается быстрее.

Консолидация при эпифизарных и метаэпифизарных переломах трубчатых костей.

При внутрисуставных переломах наблюдается более выраженное нарушение кровообращения в зоне перелома, чем при внесуставных. Это связано с развитием гемартроза, и прямым механизмом травмы, при котором выделение вазоактивных веществ более выражено, чем при непрямом механизме травмы. Вследствие этого заживление этих переломов более длительное и чаще наблюдаются случаи несращения (Crick JC, Franco R.S., Conners JJ. 1990; Волкова А.М. 1995), т.е.. сроки иммобилизации при переломах определяются степенью нарушения кровообращения. Основными лечебными мероприятиями направленными на улучшение кровообращения является ранняя и точная репозиция и надежная иммобилизация. Так, при переломах ногтевой фаланги чаще наблюдается усиление кровообращения при иммобилизации до средней трети предплечья, чем при иммобилизации только пальца. При переломе основной фаланги накладывается гипсовая лонгета от средней трети предплечья до дистального межфалангового сустава. Прекращение иммобилизации в ранние сроки при сохранении подвижности отломков намного ухудшает кровообращение (Seymour N., 1966; Barton N.J.,

1989) Длительность иммобилизации при переломе фаланг пальцев должна быть равна образованию прочной мозоли, вызывающей стабилизацию отломков. При первичном сращении возникает прочная интермедиарная костная мозоль при минимальном периоде костеобразования. При вторичном сращении формируется обширная периостальная и параоссальная мозоль и задерживается формирование интермедиарной мозоли. Основным условием для первичного сращения является восстановление макро- и микроциркуляции, что возможно лишь при неподвижности костных отломков. В условиях покоя в зону перелома энергично врастают капилляры и, образовавшиеся из недифференцированных клеток, остеобласты формируют вокруг капилляров костные балочки. Так возникает первичная ангиогенная костная мозоль. Если сохраняется подвижность, то вновь образованные капилляры разрываются, возникает гипоксия, развивается фибрознохрящевая мозоль, которая иммобилизует костные отломки и создает условия для васкуляризации регенерата и деятельности остеобластов.

При первичном заживлении в период иммобилизации снижена эластичность сосудистой стенки мелких артерий и артериол, по сравнению со здоровой конечностью, кровоток повышен, после снятия иммобилизации возникает активная гиперемия тканей. Клинически это проявляется быстрым исчезновением боли и отека.

При вторичном заживлении в период иммобилизации тонус артериол повышен после иммобилизации также сохраняется повышенный тонус мелких артериол. Клинически это проявляется длительным отеком, болью, цианотичностью кожи, пятнистым остеопорозом костной ткани (атрофия Зудека). Температура кожи при вторичном сращении выше температуры кожи при первичном сращении, происходит перераспределение кровотока: усиление его в поверхностных слоях и снижение в глубжележащих слоях.

Резюмируя вышесказанное, необходимо отметить, что основную роль в консолидации эпиметафизарных переломов у детей играет нарушение микроциркуляции в зоне перелома в связи с особенностями кровоснабжения детской кости в области зоны роста. Отсюда следует, что основным требованием для оптимальной консолидации кости является достаточное кровоснабжение зоны перелома.

Вторым важным фактором в процессе консолидации кости является сохранность надкостницы, которая является источником кровоснабжения. В клинической практике выделяют 2 типа остеорепарации:

Первый - по типу первичного сращения, за счёт костных балочек в интермедиарном и интермедуллярном пространстве с минимальной периостальной реакцией. Сращение костей по первичному типу наблюдается при диастазе 50-100 мкм и полном обездвиживании отломков. В регенерате наблюдается оксибиотический обмен и консолидация происходит в ранние сроки, путем формирования костной ткани в интермедиарном пространстве.

Второй вариант - по типу вторичного сращения, образуется обширная полиморфная периостальная костная мозоль при наличии небольшой подвижности отломков. Происходит травматизация новообразованного регенерата и костная мозоль главным образом формируется со стороны периоста, через десмальную или энхондральную стадии. (Ревелл П.А. 1993; Heppenstell R.B., 1980).

Оценка стабильности перелома.

Радиографическим признаком стабильной консолидации является рентгенологически плотная периостальная мозоль между отломками в трех или четырех плоскостях на переднезаднем и боковом снимках. Решающим клиническим критерием, позволяющим полностью использовать конечность, является отсутствие боли. С клинической точки зрения, мозоль безболезненная для

пальпации является стабильной (часто это можно оценить обследуя гипсовую повязку, которая обычно имеет сильные дефекты).

В клинической практике при метафизарных переломах костная мозоль образуется в основном за счет периостальной реакции, т.к. достичь полной обездвиженности костных отломков практически невозможно. При эпифизарных переломах костная мозоль формируется намного медленнее, так как кровоснабжение зоны роста очень скудное, это интермедиарная костная мозоль, которая получает питание через врастающие из эпифиза сосуды. При этом возникает необходимость в улучшении условий остеогенеза, что достигается использованием различных методов физического воздействия.

1.3 Оптимизация репаративного остеогенеза.

История лечения переломов костей уходит своими корнями в глубину веков, так как переломы сопровождают человека на протяжении всей его жизнедеятельности.

Для оптимизации остеогенеза существует множество способов общего и местного воздействия на организм, к ним относятся механические, физические, химические и биологические факторы. К механическому способу относится поколачивание молоточком по области перелома, трение отломков друг о друга (Цельс 1 век до н.э.), перкуссия перелома (Брунс, 1886), метод механического застоя и рефрактуры (Гюнтер, 1840). В настоящее время эти методы не используются в медицине, ввиду их недостаточной эффективности и травматичности. Однако некоторые авторы считают, что они незаслуженно забыты, а функциональный метод - лечебная ходьба с дозированной нагрузкой на поврежденную конечность с помощью дополнительной опоры является обязательной, особенно в сроки, когда процесс сращения близок к завершению (Эпштейн Г.Я., 1940; Чаклин В.Д. 1971). Подтверждением этому явились положительные результаты научных исследований по использованию специальных аппаратов с целью механического раздражения места перелома (Самед-Заде Р.М. 1987).

Эпштейн Г.Я. (1940) с целью стимуляции сращения с определенными успехами применял местно настойки йода и скипидара. И все же этот метод, так же как и введение крови между отломками не имеет практического значения на современном этапе лечения переломов костей в связи с незначительными клиническими результатами и большим количеством осложнений.

Однако, в последнее время ряд исследователей продолжают изучение клинических аспектов введения различных препаратов в пространство между отломками при замедленном сращении переломов. Так, Белоусов В.Д. с соавт. в 1990 г. для введения между отломками использовал клеточный эмбриональный ксенотрансплантат, полученный путем первичной трипсинизации скелета 14 дневных куриных эмбрионов.

Lind M. (1998) исследовал роль в регуляции митоза и дифференцировки остеогенных клеток. Были выделены ростовые факторы, которые влияют на репарацию и ремоделирование кости, а также являются посредниками гормонов. Сразу после перелома начинается высвобождение стимуляторов остеобластов из костных отломков и кровяного сгустка. Все эти факторы не что иное, как цитокины, влияющие на генетический аппарат клеток, направляющие на создание новой идентичной костной и соединительной ткани.

Власов Б.Я. сформулировал биоэнергетический подход в проблеме изучения репаративного остеогенеза. В основе любого восстановительного процесса лежат энергетические биосинтетические реакции и необходим поиск соединений, имеющих высокое сродство к системам энергообеспечения в определенную фазу регенерации, а это даст возможность оптимизировать восстановление поврежденной кости.

Большое количество исследований посвящено влиянию гормонов на процесс регенерации. Головаха Л.М. (1967) изучал влияние гидрокортизона на процесс консолидации перелома. Стероидная терапия оказывает неспецифическое противовоспалительное действие без нарушения целости кожного покрова. Необходимо отметить, что назначение гормональных препаратов

должно быть осторожным, с учетом гормонального фона больных и сопутствующих заболеваний.

Pritcher (1990г.) сообщает о применении L-Допа для лечения несросшихся переломов длинных трубчатых костей, через 6 месяцев в 84,0% наблюдений отмечается полное сращение переломов. Исследования показали значительное повышение активности обменных процессов на фоне L-Допа, но широкое применение этого препарата невозможно по финансовой причине.

Сулейманов И.(1972) исследовал влияние мумие на регенерацию кости. Применение мумие улучшает общее состояние, ускоряет процесс формирования костной мозоли при замедленном сращении. Однако, наибольшее количество исследований проводится по изучению влияния физических воздействий на остеогенез. К ним относятся: ультрафиолетовое облучение, гелиотерапия, грязелечение, аппликации озокерита, парафина, электрофорез Са, Р, электрический ток, магнитное и электромагнитное поля, ультразвук. (Мазуркевич Е.А., 2000; Пономаренко Г.Н., 2005; Кирьянова В.В. ,2009).

Физиотерапия назначается на 2 – 3 день после репозиции отломков. Она является важным методом комплексного лечения. Объектом физиотерапевтического лечения является область перелома, пострадавшая конечность и весь организм в целом. Физические факторы стимулируют процессы регенерации костной ткани, ускоряют процессы срастания костей и способствуют более раннему и полному восстановлению функции конечности. Физиотерапия назначается с учётом стадии заболевания.

Задачами лечения в I стадию перелома являются: устранение болей, ослабление и ликвидация воспаления, ослабление или понижение тонуса ретрагированных мышц, восстановление нормального кровоснабжения, нормализация функционального состояния ЦНС. С этой целью на 2 –ой день назначается электрическое поле ультравысокой частоты. Э.п. УВЧ способствует улучшению крово – и лимфообращения, дегидратации тканей и оказывает противовоспалительное действие – быстро уменьшаются боли, отёчность тканей и

улучшается общее состояние больного. Конденсаторные пластинки располагаются поперечно в зоне перелома. Доза олиготермическая - 20 – 40 Вт. Продолжительность воздействия 5 - 10 – 15 мин. Курс лечения состоит из 4 – 6 процедур. Однако возможно продление курса лечения до 10 – 15 процедур, так как э.п. УВЧ стимулирует образование остеоидных клеток и ускоряется процесс образования первичной мозоли. Э.п. УВЧ можно назначать при любом методе фиксации костных отломков (гипсовое вытяжение, металлоостеосинтез). Проведённые исследования показали, что при использовании электрического поля УВЧ при металлоостеосинтезе регенерация идёт более быстрыми темпами и мозоль образуется быстрее. Побочных явлений в области штифта не наблюдается. Это объясняется тем, что используется высококачественная сталь, которая не даёт окисления, ионы не отделяются и не участвуют в проведении тока. Если появляются неприятные ощущения, то поперечная методика УВЧ заменяется продольной.

УФ излучение при закрытых переломах назначают рано, в период травматического воспаления, т.е. на 2-3 сутки после повреждения. При наличии скелетного вытяжения, металлоостеосинтеза или аппаратов наружной фиксации применяют облучение места перелома и прилежащей кожи эритемными дозами (2-3 биодозы). Обычно поражённый сегмент конечности делится на несколько полей, каждое из которых облучается в определённой очерёдности: вначале – 1-ое поле, на следующий день – 2-ое поле, на третий день лечения – 3-е поле. Проведя один тур облучения, вновь воздействуют на первое поле, увеличивая дозу на 1 биодозу. Далее проводят облучения в той же последовательности, что и в первом туре. Таким образом, облучается большая площадь пострадавшей конечности. Каждое поле подвергается облучению 2 раза. УФ эритема оказывает выраженное анальгезирующее действие, снимает спазм сосудов, улучшая кровообращение, рассасывает гематому, уменьшает отёк, способствует снижению воспалительной реакции, ослабляет повышенный тонус заинтересованных мышц. Общие УФ облучения целесообразно проводить

в период формирования окончательной костной мозоли, используя источники интегрального УФ спектра или относительно селективные облучатели, дающие УФ лучи области «А» + «В» (ДУФ + СУФ излучение). Общие УФ облучения приводят к образованию витамина D_3, положительно влияющего на регуляцию фосфорно-кальциевого обмена. В токе крови увеличивается количество кальция и фосфора, а также улучшается их усвоение новообразованной костной мозолью, ускоряется процесс рекальцинации. Значительно интенсифицируется кровообращение, повышаются все виды обмена веществ, процессы иммунитета и регенерация красной крови. Указанные сдвиги оказывают выраженное саногенетическое действие, ускоряют формирование костных балок и консолидацию отломков, интенсифицируют процесс рекальцинации, улучшают деятельность всех органов и систем организма. При общих УФ облучениях обычно используют основную схему их проведения, назначая первоначально ¼ биодозы и прибавляя каждое последующее облучение также ¼ биодозы, доходя в конце курса лечения, составляющего 12-15 процедур, до 3-х биодоз. У ослабленных больных или людей пожилого возраста применяют замедленную схему общих УФ облучений, начиная с ⅛ биодозы + ⅛ биодозы, доходя в конце лечения, составляющего в среднем 15-16 процедур, до 2-х биодоз. При наличии гипсовой повязки проводят внеочаговые облучения здоровой конечности, симметричные месту перелома. При переломе бедра и костей голени облучают передневнутреннюю поверхность здорового бедра, при переломе плеча и костей предплечья – передневнутреннюю поверхность здорового плеча. Облучаемую зону делят на два поля площадью 150 – 200 $см^2$ каждое. Дозы УФ облучения соответствуют 2-3 биодозам. При каждом последующем облучении дозировку увеличивают на 1 – 2 биодозы. Курс лечения состоит из 4 - 6 облучений. Механизм действия УФ излучения в этом случае связан с реципрокным способом иннервации больной и здоровой конечности из одного сегмента спинного мозга. Поэтому при действии на здоровую конечность на противоположной стороне в месте перелома и близле-

жащих тканях возникают реакции, подобные тем, которые определяются при непосредственном УФ облучении места травматического повреждения. Безусловно, эти сдвиги будут менее выражены, чем при прямом действии УФ излучения на очаг поражения, но они, как правило, имеют место, повышая эффективность лечения. Наряду с облучением места перелома и симметричного участка здоровой конечности, используется и третья методика УФ облучений, которую можно назначать как в фазу травматического воспаления, так и в период образования первичной остеоидной мозоли, т.е. в первые 10-15 дней после травмы. Речь идёт об УФ облучениях рефлекторно-сегментарных зон. Для нижних конечностей – это пояснично-крестцовая область и верхняя часть бёдер (зона иннервации – D11- L1-L3-S1-S2, т.н. зона «трусиков»), для верхних конечностей – это т.н. «воротниковая» зона, иннервируемая сегментами спинного мозга C_4 - D_2 и ограниченная кожной поверхностью шеи, верхней части груди и спины. Каждую из этих зон делят на несколько полей, площадь которых не превышает 300-400 см.^{2} УФ облучения рефлекторно-сегментарных зон оказывают благоприятное действие за чёт возникновения кожно-висцеральных рефлексов сегментарного порядка с обязательным участием вегетативной нервной системы. Воздействия УФ излучением на зоны кожи, иннервируемые определённым сегментом спинного мозга, приводят к возникновению рефлекторных реакций в области перелома и окружающих тканей, иннервация которых также связана с данным сегментарным аппаратом мозга. Указанные рефлекторные сдвиги проявляются улучшением регионарного кровообращения, противовоспалительным и трофическим действием фактора, стимуляцией процессов остеогенеза, общим саногенетическим влиянием.

В первой стадии перелома возможно применение индуктотермии. Индуктотермия улучшает кровообращение, ускоряет распад клеток и способствует выведению продуктов распада, понижает возбудимость центральной и пери-

ферической нервной системы, понижает мышечный тонус, ускоряет процессы репарации. Её назначают с 3 - 4 дня после репозиции при использовании гипсовых повязок. При использовании металлоостеосинтеза она даёт неприятные ощущения в результате искажения электромагнитного поля. Индуктор – кабель накладывают в виде 3-х витков непосредственно на гипсовую повязку при продолжительности воздействия 20 мин. Доза воздействия слаботепловая или тепловая (3 – 5 ступени переключения мощности). На курс лечения назначают не более 8 процедур, проводимых ежедневно.

Термотерапия показана с целью снятия спазма ретрагированных мышц. Тепло понижает возбудимость нервных рецепторов, способствует рассасыванию отёков, кровоподтёков и у больных быстрее улучшается общее состояние. Тепло необходимо для растущих клеточных элементов, так как все процессы развития протекают при определённой температуре. Раньше широко применяли лучистое тепло в виде применения аппарата «Соллюкс» в течение 20 – 30 мин 2-3 раза в день с ощущением больным лёгкого тепла, лампы «Инфраруж» по аналогичной методике, световых ванн при любом способе фиксации. Применялось и контактное тепло – парафиновые и озокеритовые аппликации, пелоиды. При этом стимулируются процессы регенерации, бурно растёт остеоидная ткань. Теплолечение назначают в течение первых 2-х недель сразу после репозиции.

Электрофорез местно обезболивающих лекарственных веществ. Чаще всего на первом этапе лечения перелома назначают электрофорез обезболивающих лекарственных средств: 0,5% раствора новокаина в сочетании с 0,001% раствором адреналина (1мл/100мл), тримекаина, 5,0% раствор анальгина на 20,0 – 25,0% растворе ДМСО. Гальванический ток вызывает понижение болевой и тактильной чувствительности, ускоряет регенерацию тканей, улучшает кро- во– лимфообращение и тканевой обмен. ДМСО в 3-4 раза увеличивает введение местноанестезирующих и обезболивающих веществ. Обезболивающий

эффект при введении анальгина на ДМСО возникает через 2 часа и сохраняется в течение суток, что особенно важно у лиц пожилого и старческого возраста с переломами длинных трубчатых костей. Методика лечения: электроды площадью 100 – 150 см^2 располагают на переднюю (плечевого и тазобедренного) или на боковую поверхность (локтевого и коленного) суставов и соединяют с анодом (+). Катод (-) накладываем на рефлекторно – сегментарную зону. Сила тока 0,05 – 0,1 мА/см^2. Продолжительность процедуры 15 – 20 мин. Процедуры проводят ежедневно или через день. Курс лечения состоит из 10 – 15 процедур.

Методика лечения также контактная, возможно использование в постиммобилизационном периоде.

Большое значение в оптимизации остеогенеза отводится воздействию магнитного и электромагнитного полей.

В середине прошлого столетия появились сообщения о положительном влиянии ЭМП на остеорепарацию. С этого времени сформировалось отдельная область медицины и биологии - электрофизиология костной ткани. На современном уровне отдается предпочтение низкоинтенсивному пульсовому магнитному полю в качестве стимулятора остеогенеза при замедленном сращении (Ткаченко С.С, Руцкий В.В., 1989; Емельянов В.Г., 1991; Сатторов А.Р., 1990; Glossling, 1992).

Наряду с применением физических факторов непосредственно на очаг поражения, в I – II стадиях перелома широко применяются процедуры общего воздействия: транскраниальная электростимуляция, электросон, фотохромотерапия. При электросне осуществляется воздействие на центральную нервную систему пациента импульсным током прямоугольной формы низкой частоты (1-160 Гц), малой силы (до 10 мА) и малой длительностью импульса (0,2-0,5 мс) с целью получения нейротропного эффекта. Воздействие током осуществляется на сомкнутые веки и сосцевидные отростки. Проникая через

глазницы в мозг, ток распространяется по ходу сосудов и достигает чувствительных ядер черепных нервов, гипофиза, гипоталамуса, ретикулярной формации и других структур головного мозга. В механизме действия электросна большое значение придается нервно-рефлекторному раздражению кожи век и глазниц, которое по рефлекторной дуге через гассеров узел передается в таламус и далее в кору головного мозга. Сочетанное нервно-рефректорное воздействие и воздействие самого тока обеспечивает подавление активирующего влияния ретикулярной формации среднего мозга и нейронов голубого пятна на кору и активацию лимбических образований, в частности, гиппокампа. Все это приводит к формированию особого психофизиологического состояния организма, проявляющегося восстановлением психовегетативного, эндокринного и гуморального статуса. То есть, электросон оказывает регулирующее и нормализующее влияние на все функциональные системы организма, восстанавливает гомеостаз. Одновременно происходит стимуляция выработки серотонина и эндорфинов, что приводит к снижению условнорефлекторной деятельности и эмоциональной лабильности, оказывает обезболивающее и седативное действие. Это проявляется нормализацией сосудистого тонуса, улучшением процессов микроциркуляции, стимуляцией кроветворения, активируется секреторная и моторная функции желудочно-кишечного тракта, улучшается деятельность выделительной и половой систем, восстанавливаются все виды обмена и функция эндокринных желез. Практически для любого заболевания, связанного с нарушением функционального состояния центральной и вегетативной нервной системы, эндокринной системы и нарушением адаптационно-приспособительных механизмов показано для электросна, что определяет широкую необходимость в данных процедурах.

Частота импульсов при электросне подбирается индивидуально с учетом заболевания, возраста, данных электроэнцефалограммы, кардиоинтервалографии. Продолжительность процедуры составляет от 30 мин до 90 мин.

Процедуры проводят ежедневно или через день, на курс назначают 10-15 процедур.

Третья фаза консолидации характеризуется формированием окончательной костной мозоли. При этом происходит рекальцификация – в крови увеличивается количество кальция. Задачи физиотерапии ускорение процесса образования окончательной мозоли, для чего нужно увеличить приток питательных веществ к области перелома. Для этого используется в основном электрофорез кальция и фосфора. Методика электрофореза этих препаратов проводится в разных вариантах: методика по Вермелю, местно на зону перелома. При воздействии на зону повреждения прокладка располагается циркулярно, а второй электрод располагается либо в области соответствующих сегментов или проксимально на конечности.

При этом оказывается влияние на вегетативный отдел нервной системы, регулируется минеральный обмен.

При транскраниальной электростимуляция (ТЭС) воздействие на центральную нервную систему осуществляется импульсным током с постоянно выбранной частотой 77,7 Гц. Процедура ТЭС проводится при наложении электродов на кожу лба и сосцевидные отростки. При этом путь тока прослеживается в группах нейронов продолговатого мозга, таламуса и коры головного мозга, то есть по пути распространения болевых импульсов. За счет активации антиноцицептивной системы при ТЭС происходит блокада проведения болевых импульсов и предупреждается их поступление в кору головного мозга. Установлено непосредственное участие опиоидных пептидов и серотонина в стимуляции антиноцицептивной системы. При этом опиоидные пептиды оказывают угнетающее влияние и на периферические кожные рецепторы, в том числе и болевые. ТЭС хорошо зарекомендовала себя в анестезиологии, где, благодаря стабилизации гемодинамики, удается уменьшить на 25,0-30,0% объем инфузионных растворов, уменьшить у 80,0% больных введение наркотических анальгетиков и в раннем послеоперационном периоде быстро вос-

становить состояние больного. Кроме того, в послеоперационном периоде преодолевается иммунодепрессия, что приводит к сокращению числа септических осложнений и ускоряет заживление ран и переломов, особенно у больных пожилого и старческого возраста. Установлен антистрессовый эффект ТЭС при экстремальных ситуациях.

Процедура ТЭС проводится в течение 30-40 мин при токе не более 3 мА. При этом в местах расположения электродов возникает ощущение легкого покалывания и давления.

Этот метод физического воздействия не актуален в лечении переломов костей кисти у детей в амбулаторных условиях.

Современным методом физиотерапии является динамическая электронейростимуляции от аппарата «ДЭНАС», «СКЕНАР», «Пролог» и др. За счёт изменения факторов локальной сосудистой регуляции и эндокринных регуляторов иммунного ответа и воспаления. Локальные эффекты реализуются как путём аксон – рефлекса, так и за счёт биологически активных веществ и медиаторов. Вследствии фильтрации через эндотелий последние выходят в интерстиций и накапливаются в поверхностных слоях кожи и различных тканях. Дальнейшие биохимические реакции приводят к уменьшению секреции из клеток медиаторов воспаления, тормозят развитие воспалительного процесса. Подавляют синтез макрофагами компонентов системы комплемента, изменяют и метаболизм, и трофику тканей. Регулирующее воздействие ДЭНС – терапия оказывает на микроциркуляторное русло путём сокращения изолированных гладких мышц, изменения тонуса артериол, диаметра капилляров и венул. Авторы (Кузнецова Н. Л., Рявкин С.Ю., 2002) проводили ДЭНС – терапию путём воздействия по остистым и параветебральным линиям и заинтересованным меридианам. Продолжительность процедуры от 20 до 60 минут до исчезновения признаков асимметрии (бледность, гиперемия, «прилипание» электродов). Воздействие осуществляли в дозированном и постоянном режимах. При ДЭНС – терапии отмечен анальгезирующий эффект, уменьшение

отёка тканей, значительное расширение суставной щели и уменьшение склероза суставных поверхностей хряща, нормализацию показателей эндотоксикограммы.

В последние 30 лет все чаще для лечения нарушений консолидации переломов костей применяют низкоинтенсивное лазерное излучение преимущественно красной части спектра длиной волны 632 нм (Ткаченко С.С, Руцкий В.В., 1989). По данным Головина Г.В. (1959г.), Николенко В.К., Карачеева Т.В.(1992г.), Мазуркевич Е.А. (2000г.) фототерапия способствует улучшению трофики перелома, снижает отек и боль, ускоряет ферментативные процессы, активизирует витаминные комплексы. Термический, электрохимический, фотохимический эффекты при облучении области перелома инициируют образование продуктов распада, некрогормонов и активных радикалов, гормональные и метаболические сдвиги. В то же время приходится констатировать, что комплексное применение лазерного излучения непосредственно в лечении переломов иногда носит эмпирический характер, мало специально отработанных методик и рекомендаций, а использование стандартной методики не всегда эффективно. Лазерное излучение стимулирует регенерацию костной ткани, что послужило основанием для использования его при переломах костей, в том числе и осложнённых замедленной консолидацией. Экспериментально было доказано, что перестройка образующего регенерата в зрелую костную ткань при лазерном излучении происходит значительно интенсивнее, в более ранние сроки и с более совершенной морфологической структурой. Повышение активности щелочной фосфатазы говорит об активации лазерным излучением хрящевых клеток и остеобластов. О болеутоляющем действии ЛИ свидетельствует снижение биоэлектрической импульсации из болевого очага после облучения. Гелий - неоновый лазер (ГНЛ) стимулирует гемопоэз, ускоряет регенерацию соединительной и костной ткани и наращивает массу клеточных структур, улучшает трофику в облучённом органе. Эффект стимуля-

ции регенераторных процессов связан с увеличением в патологически изменённых тканях концентрации и утилизации кислорода, количества РНК и ДНК, переходом нуклеиновых кислот в более лабильное функциональное состояние. Излучение ГНЛ обладает десенсибилизирующим действием, оказывает благоприятное влияние на иммунологические процессы за счет усиления иммуногенеза и повышением активности симпато–адреналовой системы. Снижаются патогенные свойства микробной флоры.

Между 5 и 8 днем от возникновения перелома делается отверстие (окошечко) диаметром 8 см куда направляют луч лазера с длиной волны 632 нм с расстояния 1 - 2см. Продолжительность воздействия составляет 5 мин, плотность потока мощности в зоне воздействия - 2 мВт/см^2. Процедуры проводят ежедневно. Курс лечения состоит из 10 – 12 процедур. При рентгенологических исследованиях на 20 - 25 день лечения отмечено повышение остеобластной активности, уменьшение числа осложнений (остеопороз, отёки, контрактуры). Усиление клинической эффективности лазерного воздействия достигают его сочетанием с постоянным магнитным полем (магнитолазерная терапия). При одновременном применении ЛИ и ПМП энергия квантов нарушает слабые электролитические связи между ионами и молекулами воды, а магнитное поле способствует этой диссоциации и одновременно препятствует рекомбинации ионов. Кроме того, в ПМП молекулярные диполи строго ориентированы вдоль его силовых линий. А поскольку вектор магнитной индукции направлен перпендикулярно световому потоку (магнит расположен по периметру облучаемого участка) то основная часть диполей располагается вдоль его. Это существенно увеличивает проникающую способность лазерного излучения (до 70мм), уменьшает коэффициент отражения на границе раздела тканей и обеспечивает максимальное поглощение лазерного излучения. Избирательное поглощение лазерного излучения обусловлено совпадением длины волны лазерного излучения (ЛИ) и максимумов спектра поглощения биомолекул. В

связи с этим светопоглощение красного лазерного излучения (λ=0,632мкм) осуществляется преимущественно ДНК (λ=max0,620мкм), цитохромоксидазы (λ=max 0,600нм), цитохрома (λ=max632), супероксиддисмутазы (λ=max0,630мкм) и каталазы (λ=max0,628мкм). Лазерное излучение ближнего инфракрасного диапазона (λ=0,8 – 1,2мкм) поглощается преимущественно молекулами нуклеиновых кислот (λ= 0,820 мкм) и кислорода.

Ультразвуковая терапия (Улащик В.С., Лукомский И.В. 2003; Васильев А.Э., Ковеленов А.Ю. 2004).

Это один из методов физического воздействия на организм с целью передачи энергии к патологическому очагу. Представляет собой высокоэнергетичный фактор внешнего воздействия. Энергия колебаний, ускорение и импульс силы пропорциональны частоте и амплитуде. Частота ультразвуковых аппаратов очень высока и колеблется от 30 000 до 12 000 000 Гц. Но амплитуда колебаний достаточно мала. В общем стандарте МЭК отсутствуют требования по безопасности для ультразвукового излучения ввиду того, что разработка этих требований еще не завершена. Пиковое давление ударной волны, которое допускает временный стандарт МЭК 1157 на диагностические ультразвуковые приборы, может достигать 10 атмосфер (1 МПа). Особо критичным является момент контакта ультразвукового датчика с телом, поскольку в этот момент добавляется энергия ударного воздействия от контакта. Поэтому подносить и перемещать инструмент необходимо очень плавно.

Учитывая высокую частоту колебаний, отдельные ослабленные клетки могут не выдержать ударной волны. По данным К.Хилла (1989) облучение кости приводит к нагреву надкостницы вследствие поглощения ультразвуковой энергии на границе кость - мягкая ткань. Barth G., Washmann F. (1949) исследовали влияние ультразвука на кость молодых собак и выявили утолщение периоста вследствие нагрева надкостницы (интенсивность УЗВ была 0.5-1 Вт/см2). Улащик В.С. также отмечает высокую степень отражения ультразву-

ка на границе двух сред с различным акустическим сопротивлением. Это является ограничивающим фактором на участках, где кость располагается поверхностно. Ультразвуковая терапия не используется при остром воспалении любой этиологии, так как повышает повреждение клеток в зоне воспаления (Улащик В.С., Лукомский И.В. 2003).

Также, одним из ограничивающих факторов является контактная, лабильная методика ультразвуковой терапии, которую невозможно использовать во время гипсовой иммобилизации.

Одним из современных методов оптимизации остеорепарации можно отметить электростимуляцию импульсным током. В ЦНИИТО им Н.Н. Приорова экспериментально показано, что импульсный ток усиливает клеточную пролиферацию и дифференциацию с повышением образования остеобластов и увеличением их активности не только на ранних стадиях репаративной регенерации. Было рекомендовано электростимуляция остеорепарации импульсным током 8-10мкА с длительностью импульсов 1 – 1,5 сек и с паузой 7 – 8 сек два сеанса; на протяжении последующих 3 недель – ежесуточно в течение 1 часа током силой 10-12мкА с сокращением пауз до 3 – 4 сек. Биполярные прямоугольные импульсы с частотой 10Гц всегда стимулируют костеобразование и улучшает тканевой обмен, если импульсы направлены вдоль кости. Электроды вводят чрезкожно или имплантируют закрытым пунктуационным способом с помощью кондуктора - под контролем электронно – оптического преобразователя. Затем электроды подшивают к коже капроновыми лигатурами. Накожные электроды фиксируют циркулярной манжеткой проксимальнее области повреждения на 1 – 3 недели после имплантации электродов, по мере организации гематомы и повышения полного межэлектродного сопротивления, подсоединяют стимулятор. Токовую поляризацию через основные имплантированные и нахожденные электроды проводят при

силе тока 5 – 25 мкА. Этот метод также сложно использовать во время периода иммобилизации, так как это контактный метод физиотерапии.

Все перечисленные выше методы воздействия на патологический очаг в организме являются способами повысить энергетический ресурс клеток в очаге массивного повреждения клеток, в нашем случае это место перелома.
В основном все методы физиотерапевтического воздействия имеют местно направленное действие, на улучшение кровотока в области перелома, ускорение метаболизма продуктов распада поврежденных тканей и стимуляцию образования новых костно-хрящевых элементов в области перелома. Анализируя всю вышеизложенную информацию о методах физического воздействия при переломах костей, можно сделать вывод, что появление все новых направлений стимуляции остеорепарации свидетельствует о сохранившейся до настоящего времени актуальности, необходимости более эффективного, отвечающего всем требованиям современного общества внешнего воздействия на нормализацию и ускорение темпов консолидации кости. В последние десятилетия в арсенале средств стимуляции консолидации появился новый метод – виброакустическое воздействие. Механизм его действия заключается в передаче микровибрации к органам и тканям в области перелома, восстановлении энергетического ресурса тканей и клеток патологического очага. Виброакустическое воздействие на кровоснабжение поврежденной зоны роста позволяет восстановит структуру ростковой пластинки и предотвратить нарушение роста конечности. Наиболее опасно в отношении нарушения роста конечности повреждение эпифизарной артерии, так как она единственная питает резервную и пролиферативную зоны ростковой пластинки. В литературе существуют данные о положительном эффекте виброакустического воздействия на микроциркуляцию, вследствие чего выражен обезболивающий и противоотечный эффект ВАВ. В то же время данных о непосредственном влиянии ВАВ на консолидацию костной ткани в литературе мы не обнаружили.

Глава 2. МАТЕРИАЛЫ, МЕТОДЫ ИССЛЕДОВАНИЯ И ЛЕЧЕНИЯ

Работа проводилась в ДГП № 30.

Под нашим наблюдением с 2004 по 2008 год находилось 112 пациентов с переломами трубчатых костей кисти в возрасте от 8 до 17-ти лет. Так за период с 2004 по 2008 год зарегистрировано 407 случаев этой патологии, что составляет 7,7 % от всех случаев травмы и 37,6 % от всех случаев переломов и 72,0% от всех переломов костей кисти у детей, лечившихся амбулаторно.

В зависимости от проводимого лечения пациенты были разделены на две группы (одна контрольная группа и одна основная). Основную группу составили пациенты, которым на фоне гипсовой иммобилизации проводилось виброакустическое воздействие, в контрольной группе пациентам не выполнялось какого либо физиотерапевтического воздействия.

Экспериментальная часть исследования проводилась в лабораториях СПб МАПО, НИИ им. Вредена. В эксперименте использовали 29 лабораторных крыс. В первой серии опыта использовали 9 крыс 3 группы наблюдений.

Во второй серии опыта использовали 20 крыс.

2.1. Методы исследования.

2.1.1. Клинические методы исследования.

Всем пациентам было проведено клиническое обследование, которое включало: изучение жалоб, анамнеза травмы.

При объективном осмотре анализировали следующие критерии:

локализацию боли при пальпации, степень ограничения активных движений, локализацию и степень отечности.

В экспериментальной части исследования применяли следующие критерии эффективности лечения: активные движения конечностью (бедро), отечность, гистологическая оценка срезов костной мозоли.

2.1.2. **Функциональные методы исследования.**

Из функциональных методов исследования в первую очередь отмечаем степень ограничения объема движений сегментов кисти (все виды схватов кисти и пальцев, сгибание, разгибание пальцев, кисти). Объем движений оценивался в углах с помощью угломера. Все полученные данные фиксировались в индивидуальную карту наблюдения пациентов.

Динамометрия оценивалась после снятия гипсовой лонгеты и после восстановительного лечения в постиммобилизационный период.

Всем пациентам проводилось рентгенологическое обследование в день травмы, на 7-е сутки, на 14 сутки, на 21 сутки, на 28 сутки при необходимости.

Результаты функционального исследования фиксировались на фото. При изучении функциональных исходов лечения использовали методику Коллонтай Ю.Ю. (1983) в модификации Давыдова Ю.И.(2001).

Оценивались следующие показатели: степень восстановления активных движений пальцев, степень захватов и сила кисти, анатомическая целостность, срок ограничения физических возможностей, использовали трех бальную оценку.

1. Объем активных движений пальцев кисти:

3 балла – полный объем движений или ограничение до 10-15°

2 балла – ограничение 15-25°

1 балл - ограничение более 25°

2. Захваты и сила кисти.

3 балла – полное восстановление или ограничение захвата предметов диаметром до 1 см. и снижение силы до 4 баллов (по 5 балльной шкале).

2 балла – захват предметов диаметром более 3 см., снижение силы кисти до 3-х баллов.

1 балл – более низкие показатели.

3. Анатомическая целостность (по рентгенограммам).

3 балла – умеренно выраженная консолидация с оссификацией зоны перелома, линия перелома не видна.

2 балла - слабовыраженная консолидация с недостаточной оссификацией зоны перелома, плохо выраженной эндостальной костной мозолью.

1 балл - отсутствие признаков консолидации.

4. Восстановительный срок.

3 балла – через 21 – 28 дней от момента травмы.

2 балла – через 29 – 35 дней от момента травмы.

1 балл - более 36 дней.

Под восстановительным сроком подразумеваем восстановление функции кисти, объема движений и силу кисти, способности к обучению ребенка в школе.

Исход лечения оценивается по величине суммарного балла, разделенного на количество оцениваемых признаков, где значения в диапазоне от 2.5 – 3 баллов оценивается как хороший исход лечения, 1.8 – 2.4 балла – удовлетворительным исходом лечения, 1 – 1.7 балла – неудовлетворительный исход.

2.1.3. **Статистические методы исследования.**

Для анализа результатов лечения для проведена математико- статистическая обработка следующего содержания:

1. Вычислены средневыборочные значения всех показателей основной и контрольной групп и доверительные интервалы для математических ожиданий (истинных средних значений) этих показателей.
2. Границы доверительных интервалов установлены на принятом нами уровне значимости $\alpha = 0,05$ (вероятность ошибки первого рода не выше 5,0 %).
3. Установлено, что доверительные интервалы для значений любого показателя в основной и контрольной группах не перекрывают друг друга, это доказывает значимость отличий.

2.2. Методы лечения.

Виброакустическое воздействие.

К виброакустическому воздействию относится воздействие микровибрацией акустического диапазона частот (20–18 000 Гц) амплитудой от 2.8 мкм на самом низком режиме и до 12.3 мкм на самом высоком режиме. Такое воздействие не является повреждающим и естественно для организма.

Физико-биологические свойства звука.

Звук – это вибрация с частотой 16- 20 000 Гц (Фролов К.В., Миркин А.С., 1989). Представляет собой колебания частиц среды в виде продольных и поперечных волн сжатия и растяжения. Звук воспринимается телом человека, слуховым аппаратом и всеми тканями организма, прежде всего кожей. В тканях живого организма звук может распространяться в форме продольных и поперечных волн. Длина волны при переходе из одной среды в другую изменяется, но частота остается прежней. Вибрация действует на всех уровнях организации (Романов С.Н., 1991). Слышимый звук в виде вибрации передается на кожные покровы человека и на первом уровне воспринимается механорецепторами кожи – свободными нервными окончаниями, тельцами Фатер-Пачини и тельцами Мейснера, механорецепторами сосудов, вегетативными нервными проводниками, а также слышимый звук воспринимается любыми клетками организма.

Свободные нервные окончания. Разбросаны по всему телу, это рецепторы общего состояния окружающей среды, поливалентные, неспециализированные рецепторы. Свободные нервные окончания поддерживают определенный уровень возбужденности организма.

Специализированные нервные окончания. Имеют в своей структуре глию – это дополнительная структура, которая обеспечивает чувствительность к определенному виду раздражения (инкапсулированные нервные окончания), к ним относятся тельца Фатер-Пачини. Для этих рецепторов оптимальным раздражителем является переменное, а не постоянное давление. Тельца Фатер-

Пачини являются резонатором возбуждения, адаптируют нервное окончание. Это наиболее чувствительные механорецепторы, порог чувствительности для них - А= 0.5-1.0 мкм.

Характер реакции на вибрацию определяется структурой ткани. Эффект вибрации зависит от ее частоты, каждая структура имеет свою резонансную частоту, любой объект (клетка, ткань, орган) имеют свою частоту колебаний и он наиболее чувствителен к этой частоте (Романов А.А., 1991).Колебания молекул, клеток, тканей, органов называются микровибрацией.

Для жизни организма необходимо движение молекул, клеток, благодаря чему происходят все процессы в организме, начиная от биохимических реакций и заканчивая сложнейшими физиологическими процессами.

Для каждого органа существует своя резонансная частота вибрации. Лечебный эффект вибрации может быть достигнут при сопряжении пространственных, временных, амплитудно - частотных характеристик механической энергии внешнего вибрационного раздражения с аналогичными энергетическими характеристиками биосистем, к которым возбуждение адресовано. Также, наиболее существенным фактором в использовании позитивного действия вибрации является его локальность, т.е. избирательность действия на определенные органы.

Величина механической энергии поглощенной тканями прямо коррелирует с величиной механического импеданса тканей, упругостью, вязкостью, тургором. Чем больше вязкость тканей, тем выше ее способность к поглощению механических колебаний, тем менее интенсивным и более коротким должно быть воздействие. Воздействие должно быть импульсным, прерывистым-экспозиция 2 сек., не менее 2 сек. (время необходимое для восстановления энергетических ресурсов, израсходованных в цикле возбуждения). Допустимое время непрерывного вибровозбуждения не должно быть более 5 сек. Максимальный эффект вибрации проявляется на частоте 100-200 Гц или

кратных им. По данным Фролова К.В. (1989) частоты до 20 Гц вызывают генерализованную неспецифическую реакцию, частоты 60 Гц преимущественно сосудистую реакцию.

Механические колебания 100- 200 Гц вызывают поток афферентной импульсации в ЦНС от телец Фатер-Пачини и толстых миелинизированных волокон вызывает активацию сосудо-двигательного центра, повышение сосудистого тонуса, активацию гипоталамо-гипофизарной системы, мобилизацию адаптационно-приспособительных ресурсов организма (Боголюбов В.М., 1999).

15–1000Гц - это биологически значимый диапазон частот, воспринимаемых организмом, действие звука этих частот является оптимальным для протекания биологических реакций (Романов С.Н., 1991).

Низкочастотная вибрация 20-50 Гц вызывает расширение сосудов мышечного типа, усиление локального кровотока, лимфооттока, активирует трофику тканей и снижает мышечный тонус.

В аппарате Витафон используется микровибрация частотой 30-60 Гц и 9 000 – 18 000 Гц, т.е. биологически значимый диапазон частот.

Человек получает необходимое количество энергии микровибраций лишь при определенной мышечной активности, к ней относится фоновая мышечная активность, движения телом, голос, сокращения сердца, дыхательные движения и т.д.. К примеру, крик новорожденного ребенка. Сам крик не нужен для начала акта дыхания. Он даже затрудняет его. Но зато крик создает мощное виброакустическое воздействие и существенно увеличивает кровоснабжение мозга и легких, быстро компенсируя гипоксию, которая обычно возникает в процессе родов. Значимость крика при рождении настолько велика, что специалисты всерьез обсуждают вопрос об обязательных виброакустических процедурах новорожденных при слабом крике и некоторых патологических симптомах состояния новорожденного.

К средствам получения энергии микровибрации можно отнести:

1. Голос – извлечение различных специфических звуков, крик, а также пение, позволяют возбуждать микровибрации звуковой частоты в голове и грудной клетке. Существуют лечебные методики, основанные на применении голоса.

2. Массаж похлопыванием и поглаживанием, растирание.

3. Обыкновенный душ, душ – Шарко.

4. Гидромассажная ванна с воздушным барботированием воды.

5. Некоторые способы плавания. Ныряние с высоты. Купание в водопаде.

6. Стегание веником в парилке.

7. Бег трусцой – бег мелкими частыми шагами с небольшим подпрыгиванием в высоту. При каждом ударе о землю образуется сложно модулированный комплекс виброакустического воздействия на все костные структуры тела и близлежащие к ним ткани.

8. Аппаратное виброакустическое воздействие.

Аппарат виброакустического воздействия.

Аппарат виброакустического воздействия является изделием медицинской техники, выполнен в соответствием с требованиями ГОСТ Р 50444-92 и сертифицирован в установленном порядке.

По безопасности аппарат соответствует требованиям ГОСТ Р 50267.0 – 92 для изделий класса IIтипа BF с корпусом для защиты от проникновения воды.

Аппарат создает микровибрацию с непрерывно меняющейся звуковой частотой, что способствует многократному увеличению микрокапиллярного кровотока и лимфотока в области воздействия и позволяет добиться выраженного терапевтического эффекта при лечении заболеваний воспалительного и травматического происхождения.

Аппарат предназначен для применения в лечебно-профилактических и санаторных учреждениях, а также в домашних условиях по рекомендации и под контролем врача специалиста.

Основные технические данные:

Напряжение питания от сети переменного тока, В – 220

Частота питающей сети, Гц ----------50

Потребляемая мощность, ВА, не более - ---------- 8

Напряжение питания от внешнего источника постоянного тока,В – 12.6

Время непрерывной работы аппарата, ч, не менее ----------8

Средний срок службы, лет,не менее----------5

Масса аппарата, нетто, кг, не более----------0,7

Габаритные размеры,мм,не более:

Электронного блока----------135/63/35

Блока питания----------80/50/90

Параметры назначения:

Количество частотных поддиапазонов

Микровибрации ----------2

Нижняя частота 1 поддиапазона,Гц----------30-60

Верхняя частота 1 поддиапазона, Гц, в пределах----------1200-4500

Нижняя частота 2 поддиапазона, Гц, в пределах----------200-1000

Верхняя частота 2 поддиапазона, Гц, в пределах----------9000-18000

Длительность одного цикла изменения частоты микровибрации,с,

в пределах----------70 -120

амплитуда микровибрации мембраны на самой низкой частоте, мкм,

в пределах:

на режимах 1 и 3 ----------2,8 -5,4

на режимах 2 и 4 ----------6.0 – 12.3

период импульсной модуляции , с, в пределах ----------0,5 – 1,2

Влияние микровибрации на сосудистый тонус.

Непосредственно микровибрация используется для обеспечения насосной функции венозных и лимфатических сосудов. Наличие клапанов в сосудах превращает любые механические колебания, будь то переменный тонус сосудов либо другая микровибрация, в поступательное движение крови и лимфы, образуя микровибрационные насосы. Огромное количество мелких и средних

вен обеспечивает в совокупности до 50 ватт мощности, что и позволяет полностью обеспечить возврат крови к сердцу, легко преодолевая силу гравитации. Для сравнения: сердце развивает всего 3 ватт мощности. Производительность венозных и лимфатических помп пропорциональна частоте колебаний. Оптимальная амплитуда колебаний приблизительно равна диаметру венозных и лимфатических сосудов. Поэтому для крупных сосудов нужны более высокие амплитуды и низкие частоты, а для мелких сосудов – более низкие амплитуды и высокие частоты. По этой причине виброакустические аппараты, используемые для насыщения тканей микровибрацией, как правило, имеют непрерывно меняющиеся частоту и амплитуду (Васильев А.Э, Ковеленов А.Ю., Ковлен Д.В., Рябчук Ф.Н., Федоров В.А. 2004).

. Частота микровибрации, генерируемой аппаратом составляет 20- 18 000 Гц и имеет импульсный характер (рис.11). Скорость изменения частоты микровибрации сопоставимо со скоростью кровотока в капиллярах и составляет 60 Гц/сек.

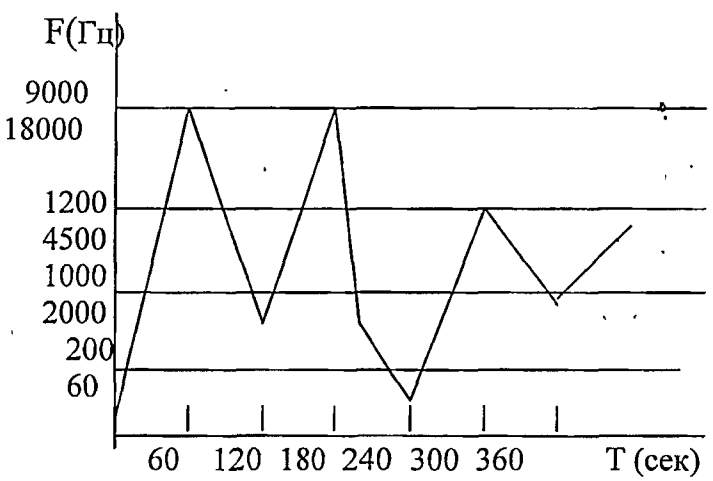

Рис. 11 Характер изменения частоты колебаний в аппарате виброакустического воздействия

Поскольку микровибрация- это аналог броуновского движения для биологических тканей, то и амплитуда микровибрации должна быть соизмерима не с размером молекул, а с размером клетки: от единиц до нескольких десятков микрон. Именно такие характеристики закладываются в виброакустические

аппараты. Таким образом, диапазон частот виброакустического аппарата является звуковым.

Микровибрация оказывает выраженное влияние на мышечный тонус.

Влияние виброакустического воздействия на микровибрационный фон человека было изучено в экспериментальных условиях (Васильев А.Э., Ковеленов А.Ю., Ковлен Д.В., Рябчук Ф.Н., Федоров В.А. 2004) .

Схема эксперимента:

Датчик микровибрации устанавливается на группу мышц в области локтевого сгиба руки. В покое, когда мышцы расслаблены, энергия невелика - около 5 усл. единиц. При статической нагрузке энергия микровибрации пропорционально возрастает. Если рукой сжимать динамометр с силой 5 кг, энергия микровибрации возрастает в 3 раза, при силе 10 кг - в шесть раз, при силе 15 кг - в десять раз. Если расслабить руку, энергия микровибрации сразу же возвращается к исходному уровню покоя. Если с противоположной относительно датчика стороны руки установить виброфон виброакустического аппарата, то энергия микровибрации тканей увеличивается при амплитуде микровибрации виброфона 5 микрон микровибрация мышц соизмерима с результатом при нагрузке в 15 кг. При амплитуде микровибрации виброфона 10 микрон - превосходит его в 1.5-2.0 раза. Результаты эксперимента отражены на графическом рисунке.

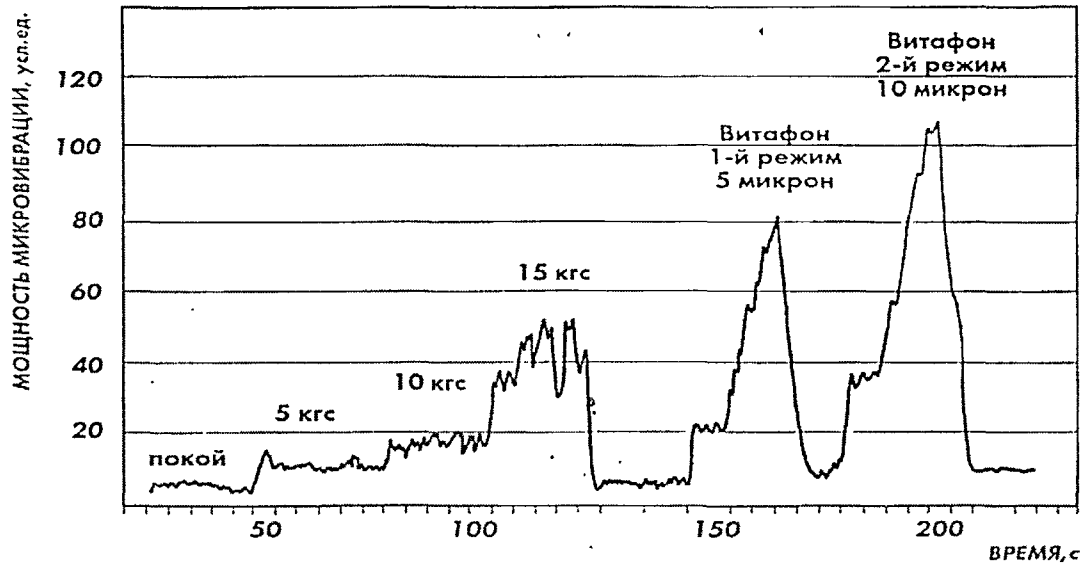

Рис.12 Зависимость микровибрационного фона от статической нагрузки и от виброакустического воздействия

сравнение энергии микровибрации, возникающей от фоновой мышечной активности и от воздействия виброакустических аппаратов, показывает их родственность и сопоставимо по величине. Обедненными микровибрацией у человека оказываются внутренние органы, не имеющие собственных мышечных волокон: почки, печень, селезенка, костный и спинной мозг. Необходимую энергию микровибрации они получают от работающих мышц спины и живота.

Влияние микровибрации на клеточные процессы.

Процессы метаболизма в организме происходят лишь при контактном взаимодействии биологических субстанций. Поэтому наличие механических флюктуаций клеток и биологических молекул является необходимым условием для большинства биологических и особенно иммунологических реакций. Для того чтобы реакция состоялась, необходимо непосредственное сближение взаимодействующих компонентов и их пространственная ориентация относительно друг друга. Эритроцит должен добраться до клетки, чтобы отдать ей свой кислород. Лимфоцит должен соединиться с вирусом, чтобы его обез-

вредить, и так далее. От того, как быстро перемещаются вещества в сосудах, капиллярах и тканях (в межклеточном пространстве) организма и зависит скорость протекания процессов. Микровибрация, не только увеличивает частоту контактов и обеспечивает изменение ориентации биокомпонентов в пространстве, но и облегчает их прохождение через эндотелиальные щели и различные мембраны, то есть ускоряет транспорт клеток крови и биологических молекул из капилляров в интерстиций и обратно из интерстиция в венозные и лимфатические капилляры.

Механические колебания присутствуют в организме благодаря не только пульсовой активности сердца (инфразвуковые частоты) и сосудисто–мышечной активности (звуковые частоты), но и благодаря механическим воздействиям внешней среды. Однако из-за гемодинамического барьера пульсовые колебания в тканевом пространстве значительно снижены. Все естественные методы виброакустического воздействия, описанные выше, имеют ряд недостатков – плохо поддаются дозировке и локализации, не оптимальны по характеристикам воздействия и не всегда применимы в клинических и домашних условиях.

Более успешно и адресно восполняют дефицит механических флуктуаций аппараты виброакустической терапии со специально подобранной амплитудно-частотной характеристикой воздействия. Учитывая большой разброс механических свойств молекул, клеток, сосудов и тканей, предпочтительным оказывается воздействие микровибрациями с непрерывно изменяющейся частотой и амплитудой, причем акустический диапазон частот с инфразвуковой модуляцией лучше коррелирует с механическими свойствами элементов ткани, чем другие частоты.

Следовательно, ВАВ, увеличивая частоту контактов клеток и биологических молекул, обеспечивает улучшение клеточной среды обитания и вывод различных биологических субстанций (например, медиаторов) из ткани в циркуляцию, что лежит в основе противовоспалительного эффекта ВАВ.

Таким образом, можно сформулировать основной принцип, определяющий цели виброакустической терапии: виброакустическое воздействие ускоряет все процессы, направленные на достижение гомеостаза. Выраженность этого эффекта тем больше, чем больше и продолжительнее отклонение от гомеостаза. Причем виброакустическое воздействие не меняет направление процессов. Гомеостаз поддерживается частым изменением направления процесса около положения равновесия, поэтому какие- либо существенные эффекты в здоровых тканях от виброакустического воздействия не обнаруживаются.

Механизм поддержания тканевого гомеостаза.

Процесс начинается с выхода лимфоцитов–разведчиков из артериальных капилляров через эндотелиальные щели в интерстиций. Если лимфоциты–разведчики обнаруживают чужеродные или поврежденные клетки, то выбрасывают соответствующие медиаторы, которые всасываются в венозные и лимфатические капилляры. Концентрация медиаторов в крови и лимфатических узлах является информацией о состоянии обследованной зоны. При достижении концентрации медиаторов порогового значения запускается комплекс системных реакций: повышается давление в капиллярах, что увеличивает количество лимфоцитов, проникающих из капиллярного русла в интерстиций, начинается проникновение в тканевое пространство крупных лимфоцитов–киллеров, происходит преобразование их в макрофаги, которые обнаруживают поврежденные и инородные клетки и «уничтожают их». Продукты этого процесса отводятся через лимфатические капилляры в лимфатические узлы, где окончательно обезвреживаются. Если ткань не содержит патологических клеток, то лимфоциты–разведчики не продуцируют медиаторы, и запуска процесса воспаления не происходит. Если в ткани много поврежденных клеток, то образуется много медиаторов, и, соответственно, запускается воспалительный процесс.

Это весьма приближенная схема, однако с ее помощью можно продемонстрировать механизм ВАВ и производимый им эффект в зависимости от дозы воздействия.

Дозирование воздействия.

Под дозой воздействия в виброакустической терапии понимается амплитудно-частотная характеристика микровибрации и время воздействия.

Амплитудно-частотная характеристика ВАВ оказывает решающее влияние на характер развития воспалительного процесса в очаге поражения, интенсивность которого зависит от количества медиаторов воспаления, поступающих из ткани в кровь. В свою очередь, изменяя амплитуду и продолжительность виброакустического воздействия, можно регулировать количество медиаторов воспаления, вышедших из ткани в циркуляцию, и соответственно влиять на характер развития воспалительного процесса.

В этой связи существуют две тактики лечения. Первая – противовоспалительная с постепенным увеличением амплитуды микровибрации и времени процедуры. Вторая – прововоспалительная с быстрым увеличением дозы от начальной до максимальной за 1–3 процедуры. Противовоспалительная схема используется при лечении переломов, максимальная доза при этом достигается за 2-3 дня.

Если даже постепенное увеличение дозы вызывает непланируемое обострение, то необходимо уменьшить начальную дозу и более постепенно ее увеличивать. На практике увеличение времени ВАВ на конкретную область по 1 минуте в день, начиная с 2–3 минут, никогда не приводило к обострению, но заметно удлиняло курс лечения. Поэтому большинство противовоспалительных схем лечения имеют умеренно ускоренный набор дозы, который в большинстве случаев не вызывает обострения, но если оно все же происходит, то схема лечения корректируется в сторону снижения динамики роста дозы.

Таким образом, виброакустическая терапия является естественным, биологическим, дозированным методом воздействия на репаративный остеогенез. Определенная амплитудно- частотная характеристика позволяет избирательно воздействовать на все тканевые элементы, участвующие в образовании костной мозоли, что улучшает кровоток в области перелома, нормализует гомеостаз на клеточном уровне, ускоряет взаимодействие клеток.

Используемые средства.

Рентгеновская аппаратура, хирургический инструментарий, аппарат "Витафон" (сертификат соответствия № 407571), микротом, микроскопы, красители, фотопленка цветная, устройство для анализа рентгенограмм, гипсовые лонгеты, спицы Киршнера, динамометр, рентгеноскопический аппарат.

Глава 3. Результаты собственных исследований

3.1 Результаты экспериментального исследования. Клинико-морфологические изменения в тканях животных при применении виброакустического воздействия.

Было выполнено 2 серии опытов. Было прооперировано 29 крыс. В опытах использовались половозрелые самцы лабораторных крыс массой 350 – 400 г. все манипуляции проводились в соответствии с « Правилами гуманного обращения с лабораторными животными»..

С целью определения влияния виброакустического воздействия на процессы регенерации поврежденных мягких тканей опорно-двигательного аппарата проведен предварительный морфологический анализ материала от девяти животных (крыс) 3 группы наблюдений.

Всем животным производили остеоперфорацию верхней трети бедренной кости, прооперированные животные были разделены на три группы по трое животных в каждой.

I группе животных (опыт) в послеоперационном периоде производилось виброакустическое воздействие на поврежденную конечность на I режиме.

II группе животных (опыт) в послеоперационном периоде производилось воздействие на поврежденную конечность на II режиме.

Ш группе животных после операции не производилось воздействие на поврежденную конечность.

Предварительное наблюдение проводилось в течение 5 дней.

При морфологическом анализе мягких тканей бедра животных разных групп были выявлены следующие различия клеточно-тканевой реакции на повреждение.

У животных контрольной (Ш) группы наблюдался выраженный отек поврежденной мышечной ткани. В мышечных волокнах с гомогенизирован-

ной цитоплазмой без поперечной исчерченности ядра отсутствовали. Выявлялась слабо выраженная пролиферация клеток-сателлитов. В прилежащей соединительной ткани выявлялось краевое стояние лейкоцитов в полнокровных капиллярах, а также слабо выраженная очаговая пролиферация фибробластов.

У животных опытных (I и II) групп отек некробиотически измененной мышечной ткани был менее выражен. Наблюдалась активная пролиферация клеток-сателлитов и сочных фибробластов межмышечных прослоек, врастающих между поврежденными миоцитами. В прилежащей мягкой ткани помимо капиллярного полнокровия наблюдалась выраженная круглоклеточная (лимфо-плазмоцитарная) инфильтрация и пролиферация фибробластов с формированием тяжей, врастающих в поврежденные ткани.

Таким образом, на основании проведенного исследования нами было сделано заключение о том, что под влиянием виброакустического воздействия на поврежденные ткани в ранних сроках исследования наблюдался менее выраженный отек мягких тканей и более активная клеточная реакция на повреждение, выражающаяся в лимфо-плазмоцитарной инфильтрации и активной пролиферации фибробластических элементов, не обнаруженной в этом сроке наблюдения у контрольных животных. По активизации клеточной реакции на повреждение у животных опытных групп можно судить об ускорении процессов регенерации мягких тканей у них по сравнению с контрольными животными в более поздние сроки наблюдения. В краях костного дефекта опытных животных более активно, чем у контрольных, происходило формирование остеоидных структур.

Таким образом, в результате предварительной серии эксперимента было выявлено оптимизирующее влияние виброакустического воздействия как на I, так и на II режиме.

С целью исследования виброакустического воздействия на костную ткань была проведена вторая серия эксперимента на 20 лабораторных крысах.

С применением виброакустического воздействия – 10 крыс (опытная группа), без использования каких-либо методов стимуляции остеорепарации – 10 крыс (контрольная группа).

Техника операции: в операционной в асептических условиях, после обработки операционного поля, под внутрибрюшным наркозом линейным доступом обнажали бедренную кость, затем создавали дефект бедренной кости в путем перфорации проксимального метадиафиза бедренной кости. Рану послойно ушивали. После операции проводилась иммобилизация крыс в смоделированном нами устройстве для иммобилизации. Виброфон устанавливался непосредственно над костным дефектом, через марлевую повязку. Виброакустическое воздействие проводили со второго дня после операции, по следующей схеме: первые 3 дня 1 режим (амплитуда 2,8 -5,4 мкм.) первый день 3 раза в день по 5 мин., 2 день 2-3 раза в день по 10 мин., 3 день 2-3 раза в день по 15 мин., затем 2 режим (амплитуда 6,0 -12,3 мкм) с постепенным увеличением длительности воздействия с 5 мин. 2-3 раза в день и до 15 мин. животным контрольной группы виброакустическое воздействие не проводилось.

Результаты клинического наблюдения.

Данные клинического осмотра животных в послеоперационном периоде фиксировались в карте наблюдения. Осмотр проводился на 3, 5, 7, 14 сутки после операции.

Во все сроки наблюдения поведение, внешний вид, физиологические отправления, количество съеденной пищи опытной и контрольной групп животных не отличались. Достоверных изменений в массе тела животных опытной и контрольной групп не выявлено.

На 14 сутки животных выводили из эксперимента. Вычленяли бедренную кость и изготавливали гистологические препараты.

Во все сроки наблюдения поведение, внешний вид, физиологические отправления, количество съеденной пищи опытной и контрольной групп животных не отличались. Достоверных изменений в массе тела животных опытной и контрольной групп не выявлено.

Сравнительные результаты осмотра животных отражены в таблице.

Таблица 1

Сравнительная характеристика состояния животных

Срок наблюдения	Опытная группа		Контрольная группа	
	Отек	Двигательная активность конечностью	Отек	Двигательная активность конечностью
3 день	+++	—	+++	—
5 день	—	++	+++	—
7 день	—	++	++	—
14 день	—	+++	—	++

«+++»- выражена у 3-х и более животных.

«++» - умеренная у 3-х и более животных.

«+» - незначительная у 3-х и более животных.

«- » - отсутствует у 3-х и более животных.

Исследования показали, что у большинства животных опытной группы отек исчезал на 5 день полностью, у контрольной группы к 14 дню.

Двигательная активность поврежденной конечностью восстанавливалась у крыс опытной группы к 14 дню, у крыс контрольной группы была ограничена и на 14 день наблюдения.

Методика гистоморфометрического исследования.

Этапы приготовления гистологических препаратов:

1. деминерализация
2. заковка в парафиновые блоки

3. серийные гистологические срезы, с каждого случая – 40 срезов перпендикулярно оси кости (толщина среза 6 – 8 мкм) суммарно 0,3 -0,4 мм.

4. гематоксилин-эозиновая окраска срезов.

5. цифровые фотографии.

6. просмотр гистологических препаратов.

Гистологические препараты оценивали по степени оссификации костной мозоли.

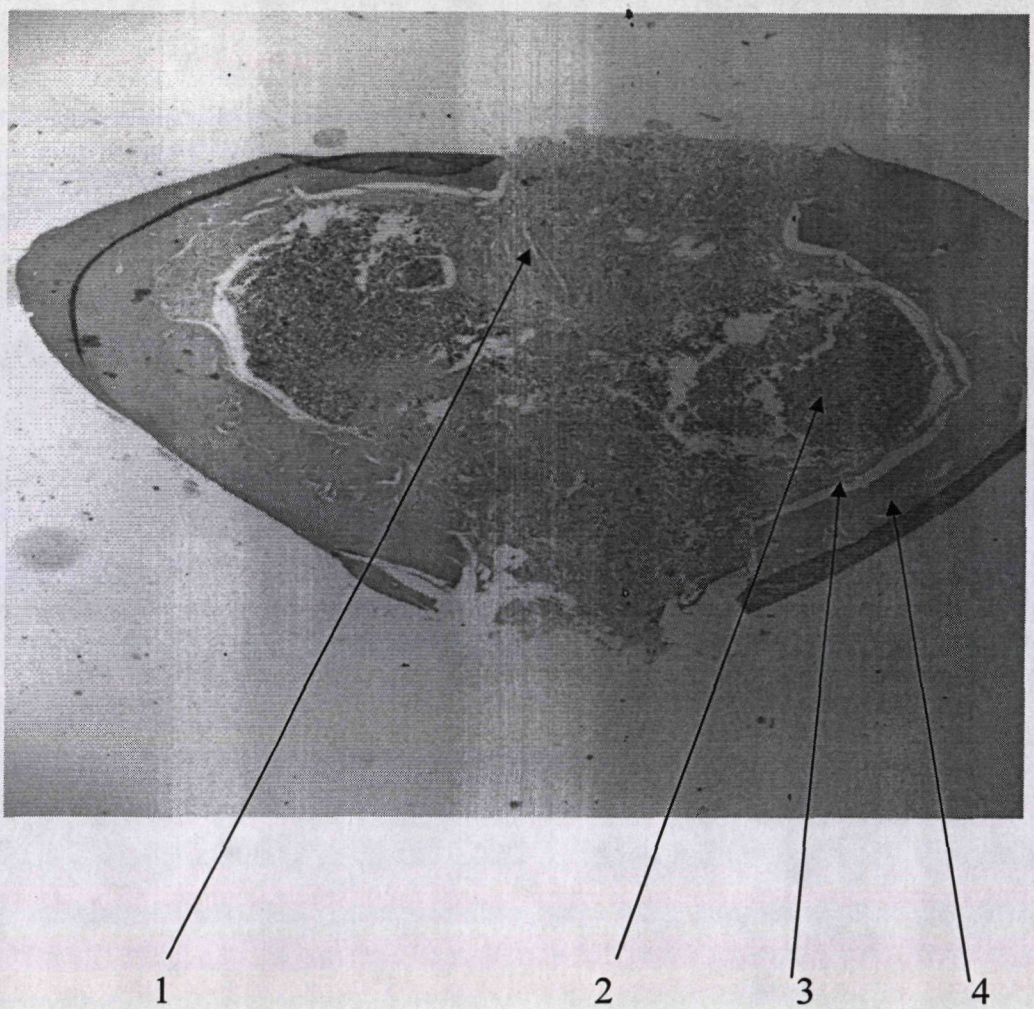

Рис. 13 Поперечный срез костной мозоли (основная группа). Ув.25

1 --- остеоидная ткань

2 --- красный костный мозг

3 --- эндост

4 --- компактный слой кости

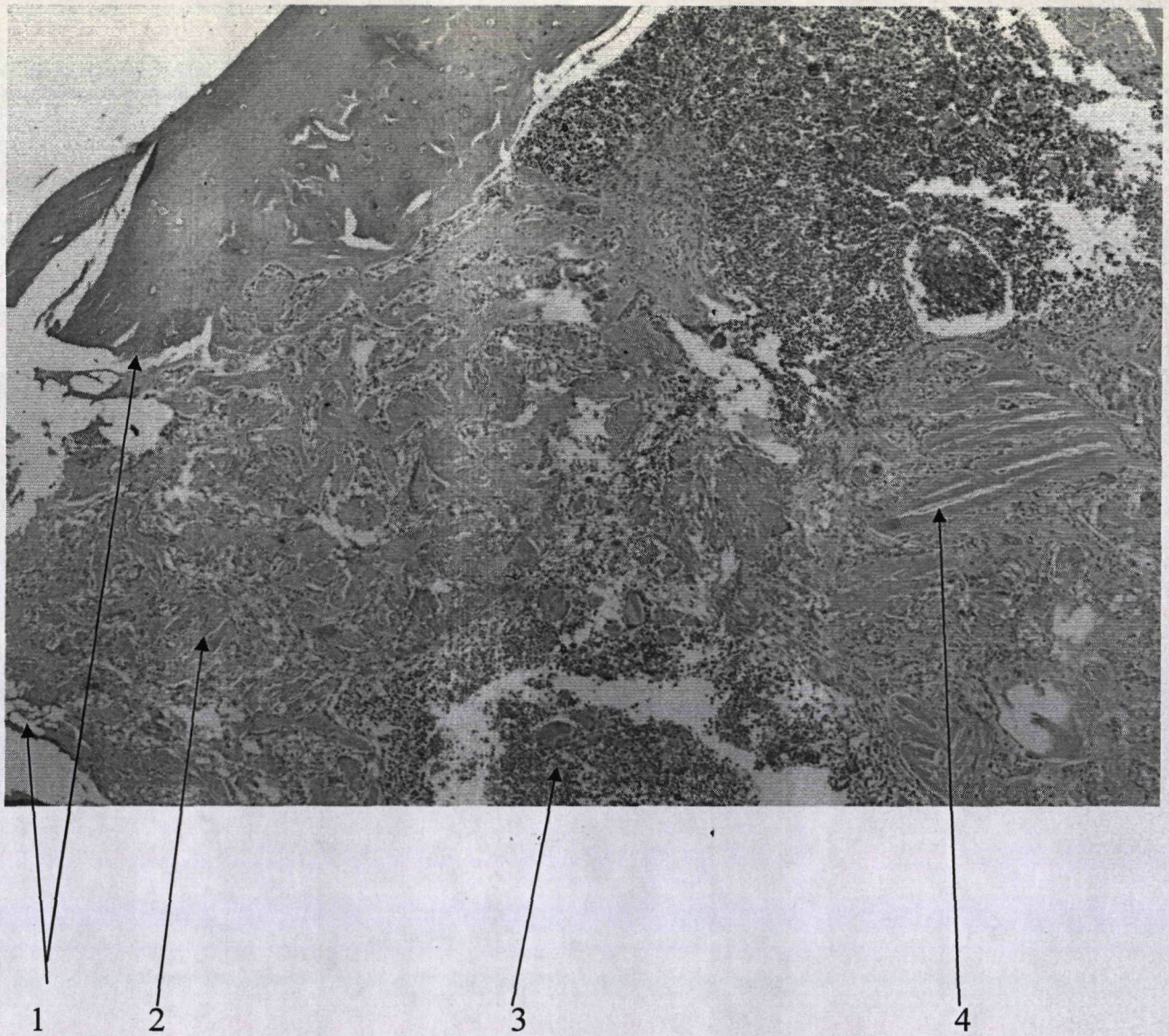

Рис. 14 Поперечный срез костной мозоли (основная группа). Ув.50

1 - перфорационное отверстие

2 - новообразованная костная ткань

3 - красный костный мозг

4 - остеоидная ткань

На данном препарате отмечается выраженная оссификация костной мозоли. Образование кости происходит интрамедуллярно, т.е. костная ткань формируется из костномозгового канала при участии красного костного мозга и эндоста.

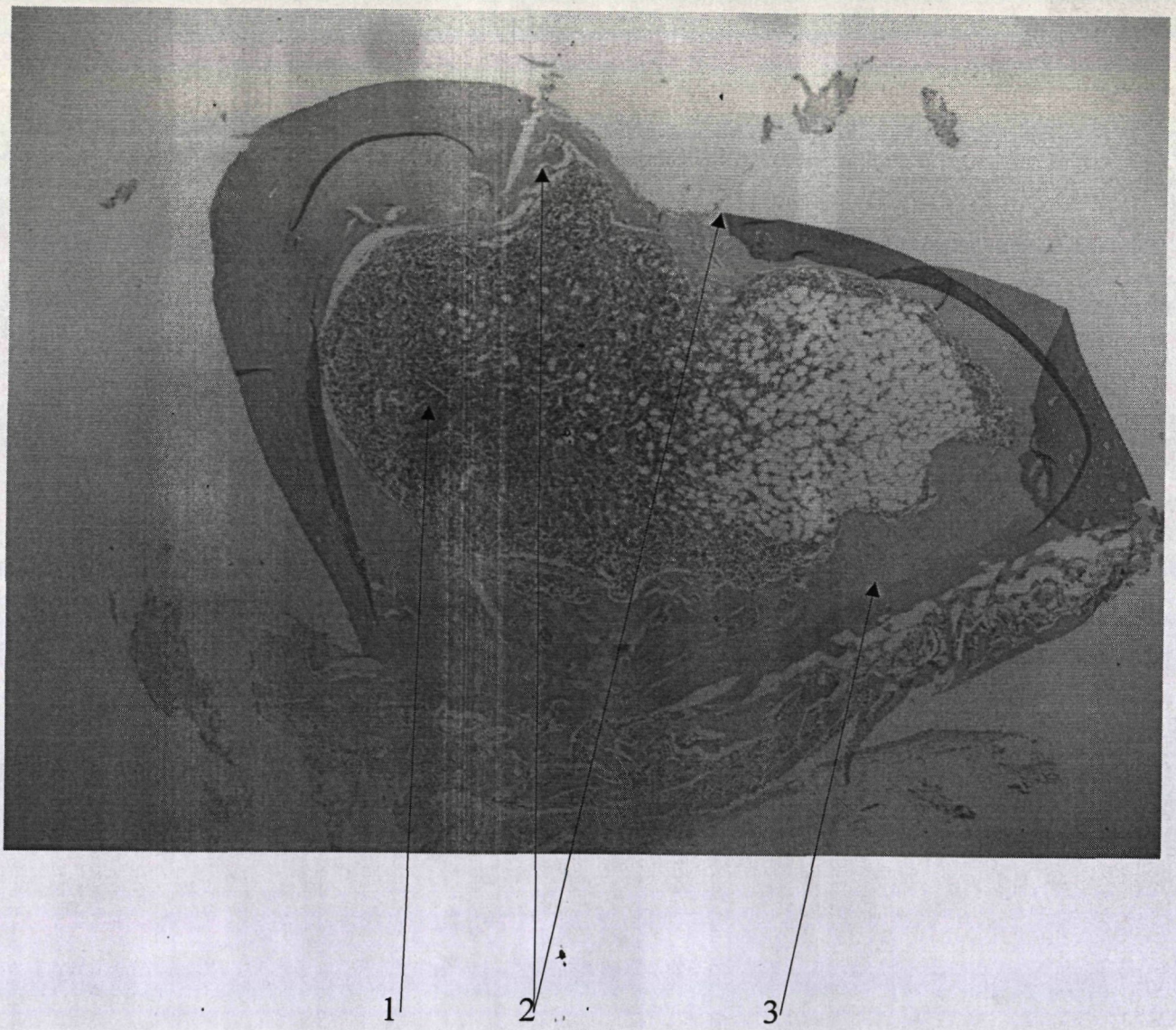

Рис. 15 Поперечный срез костной мозоли (контрольная группа). Ув.25

1 - красный костный мозг

2 - перфорационное отверстие

3 - компактное вещество

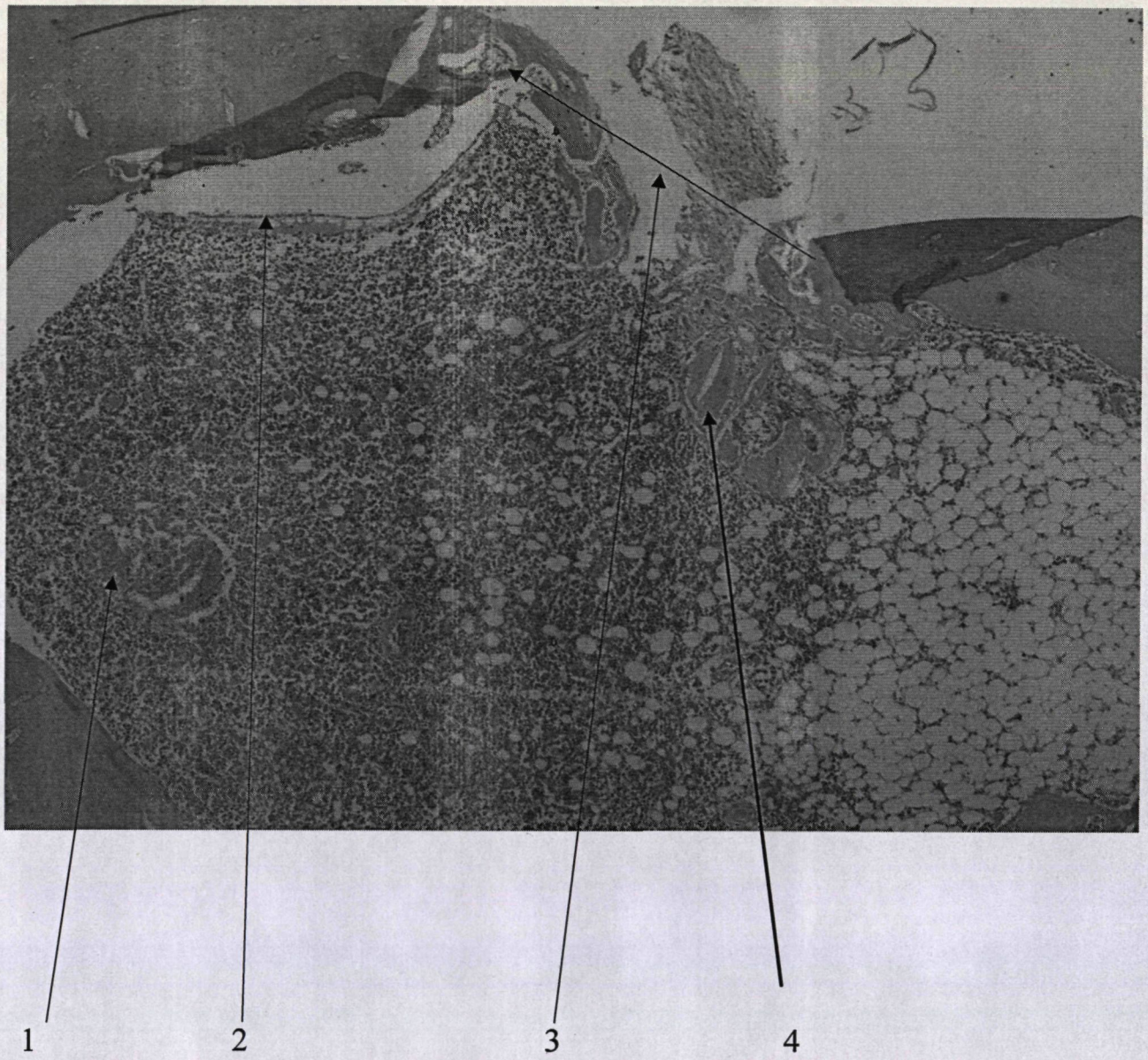

Рис. 16 Поперечный срез костной мозоли контрольная группа увеличение 50.

1- красный костный мозг

2 - эндост

3– перфорационное отверстие

4 – остеоидная ткань

На рисунках 15, 16 оссификация костной мозоли менее выражена, недостаточное образование костных балочек, фиброзной костной мозоли.

Таким образом, заметна отчетливая разница в степени образования остеоидной ткани, в основной группе значительно выражена оссификация костной мозоли, в контрольной она значительно слабее.

При микроскопических исследованиях через 14 суток после операции выявлены структурные эквиваленты активного репаративного процесса. В топографически сопряженной с ним области регенерата отмечается образование остеоида. В медуллярном канале, четко прослеживается эндостальная реакция. Она формируется между элементами соединительной ткани, в которой уже на данном этапе наблюдений, видны признаки остеогенеза. Остеобласты формируют ажурные трабекулы ретикулофиброзной костной ткани. Формируется тонкопетлистая сеть трабекул костного регенерата, связанная с краями остеоперфорации. Таким образом, костная мозоль формируется путем первичного натяжения, не через волокнистую соединительную и хрящевую ткани. Регенерация костной ткани через ретикулофиброзную костную ткань свидетельствует о достаточной оксигенации зоны перелома (Михайлов С.В., Дулаев А.К., Гололобов В.Г., 1999).

Таким образом, в результате проведенных гистологических исследований было выявлено, что при виброакустическом воздействии на зону перфорационного отверстия усиливается репаративная возможность красного костного мозга, стимулируется эндостальное костеобразование, первичное образование костных балочек в области костной мозоли, т.е. создаются оптимальные условия для формирования первичной костной мозоли.

Степень оссификации костной мозоли определяли в процентном соотношении в зоне перелома, для достоверности сравнения в обеих группах брали участок одной площади на препаратах с увеличением 25. Процентная степень оссификации выражалась в баллах для более наглядного сравнения результатов

Таблица 2

Сравнительная оценка степени оссификации костной мозоли

Группа	№ препарата	Степень оссификации.
Контрольная	1	+
	2	+
	3	+
	4	++
	5	+
	6	++
	7	++
	8	+
	9	+
	10	—
Опытная	1	+
	2	+++
	3	+
	4	+++
	5	++
	6	++
	7	+++
	8	+
	9	+++
	10	++

«+++» - полная оссификация.

«++» - выраженная оссификация.

«+» - слабая оссификация.

«- »- отсутствие оссификации.

Для удобства анализа использовали бальную оценку полученных данных.

Таблица 3

Сравнительная оценка степени оссификации костной мозоли

Группа (количество животных)	80 – 100 % (4 балла)	60 – 80% (3 балла)	40 – 60 % (2 балла)	Менее 40% (1 балл)	Интегральный показатель в баллах
Основная группа	6	3	1	0	35
Контрольная группа	2	3	4	1	26

Диаграмма 1. Сравнительная оценка степени оссификации костной мозоли в основной и контрольной группах.

При сравнительном анализе препаратов получены следующие результаты:

1. В основной группе животных более выражены процессы оссификации костной мозоли, к 14 дню остеоидная ткань регенерата обызвествляется и формируется прочная костная мозоль и происходит заживление первичным натяжением.
2. Образование костной мозоли в основной группе происходит из костномозгового канала, по сравнению с контрольной группой.
3. Образование костной мозоли в основной группе происходит по типу первичной костной мозоли.

Таким образом, в результате проведенных морфологических исследований было выявлено, что при виброакустическом воздействии на зону перфорационного отверстия усиливается репаративная возможность красного костного мозга, стимулируется эндостальное костеобразование, первичное образование костных балочек в области костной мозоли, т.е. создаются оптимальные условия для формирования первичной костной мозоли. Подобный эффект возможен благодаря ускорению спадения отека, вследствие улучшения микроциркуляции в поврежденной области.

В результате клинического наблюдения за опытными животными также было выявлено более быстрое исчезновение отека, на 3-5 сутки в опытной группе и на 7 – 14 сутки в контрольной группе. Двигательная активность поврежденной конечности в основной группе животных была выше, чем в контроле. У всех животных основной группы заживление ран произошло путем первичного натяжения.

3.2 Клиническая характеристика, результаты функционально-диагностического обследования пациентов с переломами трубчатых костей кисти.

Общая характеристика больных.

Работа проводилась в детской городской поликлинике № 30 г. Санкт- Петербурга. Под нашим наблюдением с 2004 по 2008 год находилось 112 пациентов с переломами трубчатых костей кисти в возрасте от 8 до 17-ти лет (таблица 4).

Таблица 4

Распределение больных в зависимости от пола и возраста.

Пол	Возраст			Всего
	8-11 лет	12-14лет	15-17 лет	
муж.	27 (24.1%)	32 (28.6 %)	25(22.3%)	84 (75,0%)
жен.	10 (8.9%)	12 (10.7%)	6 (5.4%)	28 (25,0%)
Итого	37 (33%)	44 (39.3 %)	31(27.7%)	112 (100%)

Из таблицы видно, что основную массу составляют мальчики с 12 до 14 лет- 39.3% и с 8-11 лет 33,0%, так как это наиболее активные возрастные группы, подростки чаще всего травмируются во время подвижных игр.

Среди переломов трубчатых костей кисти наиболее часто встречаются физарные переломы (таблица 5).

Таблица 5

Распределение по видам переломов трубчатых костей кисти в исследуемых группах.

Вид перелома	Количество (n=112)	
Остеоэпифизеолиз SH II	78 человек	69.7%
Перелом эпифиза SH III	10 человек	8.9 %
Отрывной перелом	14 человек	12.5%
Перелом диафиза	10 человек	8.9%
Всего	112 человек	100%

Таким образом, наиболее часто встречается остеоэпифизеолиз трубчатой кости кисти – у 69,7% человек (n=78), что связано с тем, что в наиболее активных возрастных группах (мальчики с 8- 14 лет) еще открыты зоны роста трубчатых костей кисти. Все переломы были закрытыми. По локализации и типу перелома различали: остеоэпифизеолиз фаланг и пястных костей, перелом эпифизов, отрывной перелом фаланг пальцев, перелом диафизов фаланг и пястных костей. Распределение больных по видам травм в зависимости от локализации перелома представлено в таблице 6 и диаграммах 2 и 3.

Таблица 6

Распределение переломов трубчатых костей кисти по локализации у пациентов (n= 112)

Характер патологии	Пястная кость		Проксимальная фаланга		Средняя фаланга		Дистальная фаланга		Всего
	Абс.	%	Абс.	%	Абс.	%	Абс.	%	
Остеоэпифизеолиз (SH II)	28	25,0%	32	28.6%	12	10.9%	6	5.4 %	78 (70,0%)
Перелом эпифиза (SH III)	-	-	8	7.1%	2	1.8%	-	-	10 (8.9%)
Отрывной перелом (SH II)	-	-	3	2.6%	11	10,0%	-	-	14 (12.5%)
Перелом диафиза	7	6.3%	3	2.6 %	-	-	-	-	10 (8.9%)
Всего	35	31.3%	46	41,0%	25	22.3%	6	5.4 %	112 (100%)

Диаграмма 2. Распределение переломов по локализации.

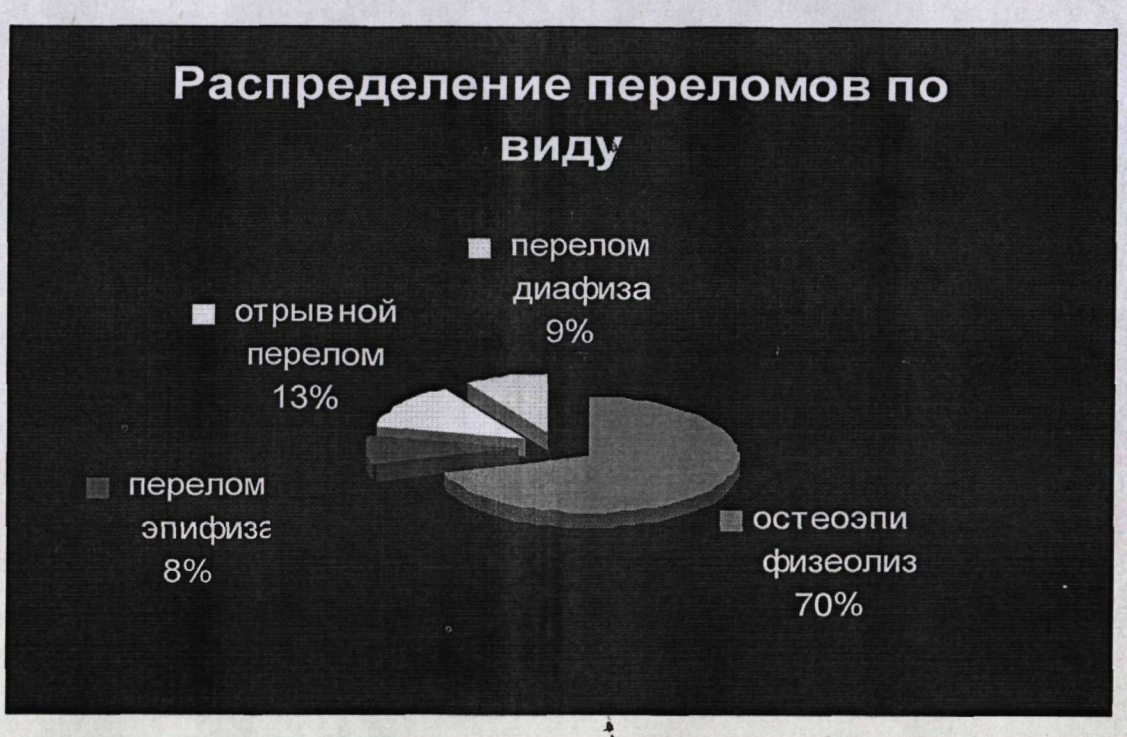

Диаграмма 3. Распределение переломов по виду.

Из приведенных выше таблицы 6 и диаграмм 2 и 3 отчетливо преобладает остеоэпифизеолиз проксимальной фаланги (28.6%) и остеоэпифизеолиз пястной кости (25,0%).

Пациенты поступали в первые три дня от момента травмы. В первые сутки от момента травмы обратилось 89,0 % пациентов (100 человек), что позволило своевременно провести диагностику и начать лечение.

Таблица 7

Обращаемость пациентов в первые трое суток от момента травмы

Группа (количество человек %)	Первые сутки	Вторые сутки	Третьи сутки
Основная(62,100%)	55 (90,0 %)	5 (8,0%)	2 (2,0%)
Контрольная(50, 100%)	45 (90,0%)	3 (6,0%)	2 (4,0%)

Из таблицы 7 видно, что обе группы по обращаемости соответствуют друг другу, в основной и контрольной группах обратившиеся в первые сутки составляют по 90,0 % в каждой.

При поступлении оценивались следующие показатели состояния пациента: жалобы, боль при пальпации и движениях, отечность, ограничение объема движений сегмента кисти. Эти показатели фиксировались в индивидуальной карте наблюдения пациента.

Все дети жаловались на боль в области сустава 100% больных (112 человек), как основная жалоба она была у 80,0% пациентов (89), у 5 человек основной жалобой было ограничение движений пальцем, у 6 человек основное беспокойство вызывала припухлость, деформация области сустава

Хочется отметить, что при исследовании травм, связанных с повреждением зоны роста пациенты жаловались в основном на боль в суставе. Как правило, отмечалась припухлость в области сустава. На втором месте после этой жалобы стояло ограничение движений очень похожее на повреждение связок.

При объективном осмотре на первом этапе диагностики методом пальпации выявляли место максимальной болезненности в области травмы, тупым концом авторучки или пинцета. Большинство детей четко локализовали боль в области перелома. Исключение составили 4.5,0% детей (n=5) не смогли локализовать боль по психологическим причинам.

Отечность области перелома наблюдалась не у всех пациентов, у 5,0% детей (n= 6) отека в области перелома не было. Основной их жалобой было ограничение движения сегмента пальца. В этих двух случаях был поставлен диагноз отрывной перелом ногтевой фаланги без смещения.

Объем движений в суставах кисти определяли с помощью углометра и фиксировали в индивидуальных картах наблюдения. Ограничение активных движений наблюдалось также не у всех пациентов у 6,0% детей (n=7) объем движений пальцев кисти, все виды схватов были сохранены.

Динамометрия травмированной кисти не проводилась при первичном приеме, в связи с опасностью смещения отломков, при поступлении оценивали динамометрию здоровой кисти. Оценку силы сжатия кисти (динамометрия) проводили после снятия гипсовой лонгеты и после восстановительного лечения в постиммобилизационный период.

Окончательный диагноз перелома ставили после рентгенологического обследования. Как правило, снимки выполняли в двух стандартных проекциях прямой и боковой, оценивали линию перелома, наличие смещения отломков, соотношение костей в суставе.

При оценке правильности постановки диагноза перелома до рентгенологического обследования было выявлено, что основным диагностическим критерием является локальная болезненность в области перелома.

Оценка лечения проводилась при еженедельном осмотре больного. Всем пациентам проводилось рентгенологическое обследование в день травмы, на 7-е сутки, на 14 сутки, на 21 сутки, на 28 сутки при необходимости. Вся информация фиксировалась в индивидуальных картах исследуемого пациента.

В случае если консолидация была достаточная, снимали гипсовую иммобилизацию, назначали активные движения, хвойно-солевые ванны.

3.3 Клиническая характеристика пациентов контрольной группы.

Контрольную группу пациентов составили 50 детей с переломами трубчатых костей кисти, которым не проводилось физиотерапевтическое воздействие.

В таблице № 8 отражена половозрастная характеристика больных контрольной группы.

Таблица 8

Распределение больных контрольной группы по полу и возрасту

Пол	Возраст			Всего
	8-11 лет	12-14лет	15-17 лет	
муж.	12 (24,0%)	14 (28,0%)	12 (24,0%)	38 (76,0%)
жен.	4 (8,0%)	5(10,0%)	3(6,0%)	12 (24,0%)
Итого	16 (32,0%)	19 (38,0%)	15 (30,0%)	50 (100%)

Среди пациентов преобладали мальчики – 76,0% (38 человек), девочек было 24,0% (12 человек) (табл.8). Возраст больных варьировал от 8 до 17 лет, при этом преобладали больные от 12 до 14 лет – 38,0% (19 человек). В возрастной группе от 15 – 17 лет из 15 детей на долю девочек приходится абсолютное меньшинство- 3 человека, что связано с более низкой активностью девочек подростков и их большей осторожностью.

Из переломов фаланг в контрольной группе преобладает остеоэпифизеолиз проксимальной фаланги – 29,0% (14 детей), на втором месте стоит остеоэпифизеолиз пястной кости 22,0% (11 детей).

Таблица 9

Распределение переломов трубчатых костей кисти по локализации у пациентов контрольной группы (n= 50).

Характер патологии	Пястная кость		Проксимальная фаланга		Средняя фаланга		Дистальная фаланга		Всего
	Абс.	%	Абс.	%	Абс.	%	Абс.	%	
Остеоэпифизеолиз (SH II)	11	22,0%	14	29,0%	5	10,0%	3	5,0 %	33 (66,0%)
Перелом эпифиза (SH III)	-	-	4	8,0%	2	4,0%	-	-	6(12,0%)
Отрывной перелом (SH III)	-	-	1	2,0%	5	10,0%	-	-	6(12,0%)
Перелом диафиза	4	8,0%	1	2,0 %	-	-	-	-	5(10,0%)
Всего	15	30,0%	20	41,0%	12	24,0%	3	5,0 %	50 (100%)

На первичном осмотре отмечали ограничение объема активных движений поврежденных сегментов кисти, степень ограничения движений выражали в градусах. У 3-х пациентов не было ограничения объема движений, отечность была незначительная, по результатам рентгенограмм у этих детей был остеоэпифизеолиз фаланг без смещения.

Пациенты контрольной группы получали стандартное лечение переломов трубчатых костей кисти, после рентгенологического исследования и уточнения характера перелома накладывалась гипсовая лонгета в функционально выгодном положении, в зависимости от вида и локализации перелома. Контрольный осмотр проводился на следующий день после наложения лонгеты и еженедельно.

Болевой синдром у детей контрольной группы купировался в среднем на 7 день после наложения гипсовой лонгеты. Дольше всего болезненность в области перелома сохранялась у детей с переломами эпифизов, также у них и

дольше сохранялась припухлость в области поврежденного сустава – она наблюдалась и на момент снятия гипсовой лонгеты.

Отечность области перелома после снятия гипсовой лонгеты сохранялась у 10 пациентов.

После снятия гипсовой лонгеты тугоподвижность в поврежденном суставе наблюдалась у всех пациентов, восстановление объема движений в суставах кисти происходило в среднем через 4.9 дней. С помощью динамометра определяли силу сжатия кисти, она нормализовывалась в среднем через 7 дней после снятия лонгеты. Рентгенологическое исследование проводили еженедельно.

3.4 Клиническая характеристика пациентов основной группы

Основную группу составляют 62 пациента. Со второго дня после наложения гипсовой лонгеты пациентам этой группы начинали виброакустическое воздействие на область перелома. Большинство детей в возрасте 12-14 лет – 40,0%, из них мальчиков – 29,0% (таблица 10).

Таблица 10

Распределение больных в зависимости от пола и возраста.

Пол	Возраст			Всего
	8-11 лет	12-14лет	15-17 лет	
Муж.	15 (24.1%)	18 (29,0 %)	13(21,0%)	48 (77,0%)
жен.	6 (9.6 %)	7 (11.2%)	3(4.8%)	16 (23,0%)
Итого	21 (33.8%)	25 (40.3 %)	16(25.9%)	62(100%)

Таблица 11

Распределение переломов трубчатых костей кисти по локализации у пациентов основной группы (n=62).

Характер патологии	Пястная кость		Проксимальная фаланга		Средняя фаланга		Дистальная фаланга		Всего
	Абс.	%	Абс.	%	Абс.	%	Абс.	%	
Остеоэпифизеолиз (SH II)	17	24,0 %	18	29,0%	7	11,0%	3	6,0 %	45(74,0%)
Перелом эпифиза (SH III)	-	-	4	6,0%	-	-	-	-	4(6,0%)
Отрывной перелом (SH III)	-	-	2	3,0%	6	10,0%	-	-	8(12,0%)
Перелом диафиза	3	5,0%	2	3,0%	-	-	-	-	5(6,0%)
Всего	20	29,0 %	26	41,0%	13	21,0%	3	6,0 %	62(100%)

Из таблицы 11 видно, что основными видами повреждений в основной группе составляют: остеоэпифизеолиз проксимальной фаланги (29,0%), остеоэпифизеолиз пястной кости (24,0%), переломы средней фаланги (11,0%). Наиболее часто травмируемыми, как и в контрольной группе, были пястная кость (30,0%) и проксимальная фаланга (41,0%).

На первичном осмотре отмечали ограничение объема активных движений поврежденных сегментов кисти, степень ограничения движений выражали в градусах. У 4-х пациентов не было ограничения объема движений, отечность была незначительная. Отека не было у 3 пациентов. Также как и у детей контрольной группы, по результатам рентгенограмм у этих детей был остеоэпифизеолиз фаланг без смещения.

Пациенты основной группы получали стандартное лечение переломов трубчатых костей кисти, после рентгенологического исследования и уточнения

характера перелома накладывалась гипсовая лонгета в функционально выгодном положении, в зависимости от вида и локализации перелома. Контрольный осмотр проводился на следующий день после наложения лонгеты и еженедельно.

Для объективной оценки состояния пациентов были использованы следующие методы: опрос, объективный осмотр, рентгеновское исследование, динамометрия. Оценка лечения проводилась при еженедельном осмотре больного, оценивались его субъективные ощущения, наличие отека на кисти, чувствительные и двигательные нарушения.

При первичном осмотре детей у большинства отмечалось ограничение объема движений поврежденных сегментов кисти, у 4-х детей не было ограничения движений, у 3-х из них после рентгеновского обследования был выявлен остеоэпифизеолиз фаланг, у одного перелом диафиза без смещения.

Болевой синдром у детей основной группы купировался в среднем на 2 день после наложения гипсовой лонгеты. Дольше всего болезненность в области перелома сохранялась у детей с переломами эпифизов – до 5 суток, припухлость в области поврежденного сустава на момент снятия гипсовой лонгеты наблюдалась только у 1 ребенка.

После снятия гипсовой лонгеты тугоподвижность в поврежденном суставе наблюдалась у всех пациентов, восстановление объема движений в суставах кисти происходило в среднем через 2.5 дней. С помощью динамометра определяли силу сжатия кисти, она нормализовывалась в среднем через 5 дней после снятия лонгеты. Рентгенологическое исследование проводили еженедельно.

После снятия гипсовой лонгеты только у 42,0% детей (n= 26) отмечалось ограничение объема движений поврежденных сегментов кисти.

Функция поврежденной кисти оценивалась при поступлении пациента и после снятия гипсовой лонгеты, перед началом активных движений. Оценивались активные и пассивные движения пальцами поврежденной кисти с помо-

щью угломера. Результаты функционального исследования фиксировались на фото. При изучении функциональных исходов лечения использовали методику Коллонтай Ю.Ю. (1983) в модификации Давыдова Ю.И.(2001).

3.5 Динамика клинических и функционально- диагностических показателей у пациентов с переломами трубчатых костей кисти с использованием виброакустического воздействия.

Виброакустическое воздействие применялось у 62 пациентов с переломами трубчатых костей кисти в возрасте от 8 до 17 лет.

Физиотерапевтическое лечение виброакустическим воздействием начинали на 2-е сутки от момента травмы. Виброфоны устанавливали мембранами над поверхностью тела таким образом, чтобы оси распространения волны пересекались в месте перелома под углом близким к прямому. Виброакустическое воздействие проводилось через гипсовую лонгету при гипсовой иммобилизации. После снятия гипсовой лонгеты методика воздействия оставалась прежней (режим и время). Методика проведения процедур описана в таблице 12.

Таблица 12

Методика виброакустического воздействия при переломах костей кисти I режим (амплитуда 2, 8 -5, 4 мкм), I I режим (амплитуда 6.0 – 12.3 мкм)

День (после травмы)	Режим	Время	Процедур в сутки
2	1	5	3
3	1	10	2-3
4	1	15	2-3
5	2	5	2-3
6	2	10	2- 3
7 и далее	2	15	2-3

В сравнении с контрольной группой, у детей на фоне виброакустического воздействия по данным клинического обследования быстрее купируется болевой синдром и отек. К моменту снятия гипсовой лонгеты у детей в основной группе отечность сохранялась только у 1 пациента, в то время как у пациентов контрольной группы – у 10. Болевой синдром у детей основной группы купировался в среднем на 5 дней раньше, чем у детей контрольной группы. По оценке восстановления объема движений в суставах кисти у детей основной группы полное восстановление объема движений происходило в среднем на 2.5 дня раньше. Ограничение объема движений после снятия гипсовой лонгеты в основной группе наблюдалось лишь у 26 пациентов, в то время как в контрольной группе – у всех пациентов.

Данные динамометрии свидетельствуют о восстановлении силы кисти после снятия гипсовой лонгеты на 2 дня раньше у детей основной группы.

Основным показателем результативности лечения была длительность консолидации перелома. Степень консолидации определяли по рентгеновским снимкам.

Оценивали длительность консолидации переломов в основной и контрольной группах.

Таблица 13

Длительность консолидации переломов различной локализации

Локализация	Количество пациентов		Средний срок консолидации (дни) (M±m)	
	Основная группа	Контрольная группа	Основная группа	Контрольная группа
Метаэпифизарная зонапястной кости	18	11	20,2±3,1 *	24,1±3,5
Метаэпифизарная зона фаланги	28	22	17,2±2,5 *	22,3±1,4
Эпифиз фаланги	12	12	18,6±2,3 *	25,5±2,2
Диафиз	4	5	14,0±3,4 *	19,0±2,3
Все переломы	62	50	18,6±3,2 *	23,2±2.2

*доверительный интервал установлен на принятом нами уровне значимости $\alpha = 0,05$

Как видно из таблицы 13 длительность консолидации в основной группе (18,6 дней) меньше, чем в контрольной группе (23.2 дня) в среднем **на 4.6 дня.** Влияние на длительность консолидации наиболее выражено при переломах эпифизов (разница составляет 6.9 дней). Максимальная длительность консолидации отмечалась при переломах эпифизов фаланг, так как данный перелом является внутрисуставным переломом, а нарушение кровообращения более выражено при внутрисуставных переломах. Такой эффект виброакустического воздействия связан с его влиянием на микроциркуляцию в зоне перелома, что подтверждает улучшение кровообращения при ВАВ.

Результаты функционального исследования фиксировались на фото. При изучении функциональных исходов лечения использовали методику Коллонтай Ю.Ю. (1983) в модификации Давыдова Ю.И.(2001).

Силу кисти определяли после рентгенологически подтвержденной достаточной консолидации перелома, сразу после снятия гипсовой лонгеты и в конце восстановительного лечения. При поступлении силу кисти определяли на здоровой руке для оценки примерного исходного значения.

Под восстановительным сроком подразумеваем восстановление функции кисти, объема движений и силы кисти от момента травмы, возвращение ребенка к привычному образу жизни.

Исход лечения оценивается по величине суммарного балла, разделенного на количество оцениваемых признаков, где значения в диапазоне от 2.5 – 3 баллов оценивается как хороший исход лечения, 1.8 – 2.4 балла – удовлетворительным исходом лечения, 1 – 1.7 балла – неудовлетворительный исход.

Таблица 14

Сравнительная оценка результатов лечения контрольной и основной групп

Показатель	Основная группа (п = 62)	Контрольная группа (п = 50)
Срок консолидации (дни)	18,2±3,2 *	23,2±2,2
Анатомическая целостность (баллы)	2,9±0,12 *	2,4±0,11
Объем активных движений (баллы)	2,8±0,42 *	2,1±0,43
Функция кисти (баллы)	2,6±0,45 *	2,0±0,44
Восстановительный срок (баллы)	2,9 ± 0,15 *	2,1 ±0,14
Интегральный показатель исхода лечения (баллы)	2,8±0,26 *	2,3±0,34

*доверительный интервал установлен на принятом нами уровне значимости α = 0, 05

Бальная оценка эффективности лечения позволяет наглядно сравнить результаты лечения двух исследуемых групп пациентов. Позволяет вывести интегральный показатель эффективности лечения. Из данной таблицы видно, что по всем показателям основная группа опережает контрольную, при этом эффект проявляется не только в ускорении сроков иммобилизации, но и укорочении восстановительного периода после снятия гипсовой лонгеты, что свидетельствует о положительном влиянии ВАВ на этапы лечения переломов (иммобилизационный, постиммобилизационный периоды).

На основе полученных данных построена следующая диаграмма:

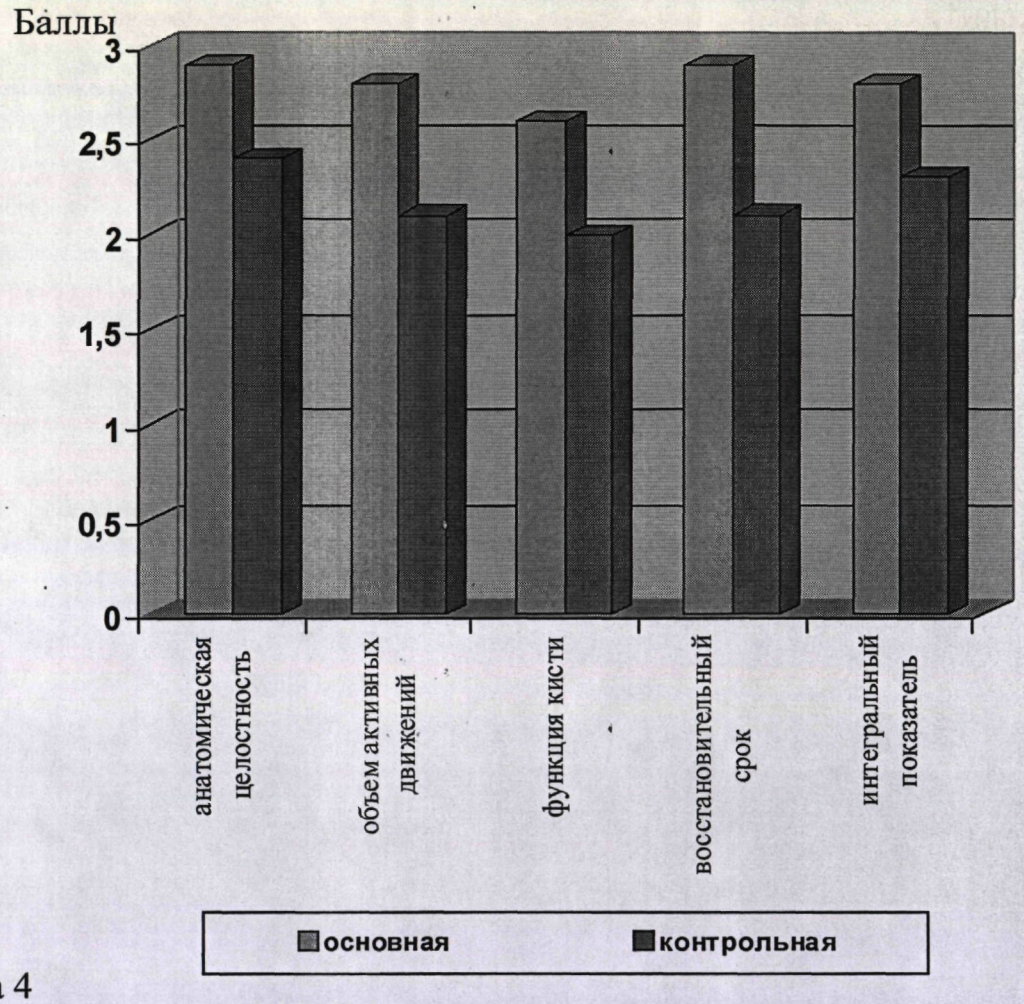

Диаграмма 4

Сравнительная оценка результатов лечения контрольной и основной групп

Интегральный показатель в основной группе оказался выше на 0.5 балла, степень восстановления анатомической структуры кости выше на 0.4 балла, а объема активных движений 0.7 и функция кисти на 0.6 баллов соответственно. Таким образом, максимальный положительный эффект ВАВ проявился в более быстром восстановительном сроке в основной группе составил 22,8±3,0 дня, в контрольной группе 32,3±4,0 дня, что проявляется в более быстром возвращении ребенка к занятиям в школе, спортивных, музыкальных и других секциях, разница составила **9,5** дней.

Глава 4. Обсуждение полученных результатов.

Переломы трубчатых костей кисти являются одной из актуальных проблем современной медицины. Из всех переломов костей у детей на долю переломов трубчатых костей кисти приходится 72,0%. У каждого 2-го ребенка с переломами костей кисти диагностируется перелом трубчатой кости. Повреждения костей кисти занимают одно из первых мест среди причин длительной нетрудоспособности.

Переломы трубчатых костей кисти наиболее актуальны в детском возрасте в связи с повышенной активностью ребенка, особенно у мальчиков и чаще в школьном возрасте. Средняя длительность освобождения ребенка от занятий в школе составляет от 3 – 6 недель. Такая длительность периода лечения у детей чаще всего объясняется повреждением зоны роста при переломах трубчатых костей кисти, что нарушает кровообращение в костных отломках.

В качестве вспомогательных методов стимуляции остеорепарации при переломах костей у детей чаще всего используется метод УВЧ, магнитотерапия, УФО общее и местное, ультразвук на место перелома, лазеротерапия, электрофорез, теплолечение (Пономаренко Г.Н., 2005; Мазуркевич Е.А., 2001). Все эти методы физического воздействия направлены на улучшение микроциркуляции в патологической зоне и восстановление энергетического ресурса клеток и тканей в области перелома. Каждый из этих методов имеет как преимущества, так и недостатки. Тот факт, что до сегодняшнего дня сохраняется высокая частота нарушений сращений костей кисти, не сокращается средняя длительность консолидации кости и срок ограничения физической активности ребенка свидетельствует об актуальности поиска новых методов оптимизации регенерации костной ткани. Одной из основных задач, которые ставятся перед современными физическими методами воздействия на остеорепарацию, является высокая биологичность метода, приближенность его к свойст-

вам организма, с целью быстрейшего восстановления функции ткани и клетки. Также одним из требований является удобство использования метода при любых условия, будь то иммобилизация гипсовой лонгетой или металлоостеосинтез, наличие раны или скелетное вытяжение. Всем этим требованиям соответствует метод виброакустического воздействия, использованный в качестве исследуемого в нашей работе. Метод основан на естественном для организма состоянии микровибрации (Васильев А.Э 2004, Ковеленов А.Ю. 2004, Федоров В.А. 2004). Каждая клетка, ткань или орган имеет свою характерную только для нее микровибрацию, при переломе вследствие нарушения кровотока, кровоизлияния резко нарушается микровибрация клеток и тканей, снижается их энергетический ресурс. Виброакустическое воздействие позволяет восстановить естественную микровибрацию тканей, в том числе сосудов в зоне перелома и, следовательно, максимально быстро и эффективно восстановить приток и отток крови (Фролов К.В. 1989). Методика используется через все виды повязок, возможно самостоятельное применение ВАВ после консультации специалиста.

В нашей работе экспериментально и клинически доказано положительное влияние виброакустического воздействия на процесс регенерации костной ткани и, как следствие, скорейшее восстановление функции кисти у ребенка с переломами трубчатых костей кисти.

Экспериментальные исследования показали ускорение оссификации костной мозоли и более раннее исчезновение отека мягких тканей у животных с применением виброакустического воздействия.

Исследования проведены на 112 пациентах с переломами костей кисти, лечение проводилось в амбулаторных условиях. Виброакустическое воздействие проводилось 62 пациентам. Среди наблюдаемых в основном были мальчики, они составили 75,0% от всех больных. Возраст пациентов был от 8 -17 лет, в

основном это были дети от 12- 14 лет. Среди переломов преобладали остеоэпифизеолизы пястных костей (25,0%) и проксимальных фаланг (28.6%). Основную массу составляли переломы типа SH II. Амбулаторно наблюдались дети с переломами без смещения или с допустимым смещением.

Виброакустическое воздействие проводилось со вторых суток после перелома. На вторые сутки от начала воздействия пациенты чувствовали снижение болевых ощущений, наблюдалось более быстрое исчезновение отека. Значительно сокращался срок консолидации костной ткани, в среднем на 4.6 дня. Таким образом, максимальный положительный эффект ВАВ проявился в более быстром восстановительном сроке, в основной группе он составил 22,8±3,0 дня, в контрольной группе 32,3±4,0 дня, что проявляется в более быстром возвращении ребенка к занятиям в школе, спортивных, музыкальных и других секциях, разница составила 9,5 дней.

Таким образом, в результате исследования было выявлено:

1. более раннее исчезновение отека и боли в области перелома в основной группе пациентов, что проявлялось в более быстром восстановлении объема движений и функции кисти.
2. срок консолидации в основной группе пациентов оказался на 4,6 дня меньше, чем в контрольной группе.
3. максимально коротким срок консолидации оказался при переломах эпифизов (в основной группе быстрее на 6,9 дней)
4. восстановление активности ребенка в основной группе произошло в среднем на 9,5 дней раньше, чем в контрольной группе.

Анализируя полученные данные, мы пришли к выводу, что виброакустическое воздействие оказывает положительный эффект на все ткани области перелома, ускоряя репарацию как мягких тканей так и костной ткани,

и, как следствие, более раннее восстановление способности ребенка к полноценному обучению в школе.

Удобство использования, отсутствие побочных эффектов позволяет широко внедрить метод виброакустического воздействия при лечении переломов трубчатых костей кисти у детей.

Выводы

1. В структуре переломов трубчатых костей кисти у детей, наблюдаемых в амбулаторных условиях, преобладает остеоэпифизеолиз (69,7%), переломы эпифиза и диафиза в среднем составляют 8,9 % , отрывной перелом – 12,5 %. Длительность консолидации физарных переломов костей кисти у детей в амбулаторных условиях составляет 3 – 4 недели.

2. В эксперименте виброакустическое воздействие ускоряет клиническое выздоровление животных, что подтверждается уменьшением отека мягких тканей, более активной клеточной реакцией на повреждение, выражающейся в лимфо-плазмоцитарной инфильтрации и активной пролиферации фибробластических элементов, ускорении оссификации костной мозоли и образовании костных балочек.

3. При переломах трубчатых костей кисти у детей наиболее оптимальной схемой применения виброакустического воздействия является использование I , затем II режимов работы и проведение процедуры 2-3 раза в день.

4. Виброакустическое воздействие в лечении переломов костей кисти у детей в амбулаторных условиях оказывает положительное влияние на консолидацию костной ткани, что проявляется в укорочении сроков консолидации в 1,5 раза, ликвидации клинических проявлений в 1,5 раза быстрее, чем при традиционном ведении больных.

5. В восстановительном периоде достоверно возрастает объем активных движений, восстановление функции кисти происходит на 9,5 дней (31,0%) раньше по сравнению с традиционным ведением пациентов.

Практические рекомендации.

1. Учитывая важность скорейшего восстановления функции кисти детей школьного возраста, в дополнение к традиционному лечению переломов

трубчатых костей кисти рекомендуется использование метода виброакустического воздействия для стимуляции остеорепаративного процесса.

Предложена оптимальная схема виброакустического воздействия, разработанная на основании экспериментального исследования и опыта лечения с использованием виброакустического воздействия при переломах. Воздействие начинают со второго дня после травмы по следующей схеме:

— в первые 3 дня режим I (амплитуда от 2,8 до 5,4 мкм): первый день 3 раза в день по 5 мин, второй день 2–3 раза в день по 10 мин, третий день 2–3 раза в день по 15 мин;

— в последующие дни воздействие проводили в режиме II (амплитуда от 6,0 до 12,3 мкм) с постепенным увеличением длительности воздействия с 5 мин 2–3 раза в день до 15 мин.

Список литературы.

1. Анисимов А.И., Корпциов В.И. Остеометрия. Функциональная оценка состояния костной ткани. – СПб: Гиппократ, 1993.- С.93.

2. Анфимов П.Е. и др. Влияние озонотерапии на регенерацию костной ткани в эксперименте / П.Е. Анфимов, И.Р. Вазина, В.М. Денисов и др. // Тезисы докладов VI съезда травматологов и ортопедов России. – Н. Новгород, 1997. – С. 894.

3. Ахундов А.А. Амбулаторная травматология детского возраста. – М: Медицина, 1977.- С. 129.

4. Баиндурашвили А.Г.,Бразоль М.А, Макеев А.Б. Опыт применения экстренного виброакустического воздействия при реимплантации мягких тканей / Виброакустика в медицине. – СПб: Вита Нова, 2002.- С. 24.

5. Баиндурашвили А.Г., Ковшова М.Ф., Федоров С.В. Виброакустическое воздействие в комплексной терапии компрессионных переломов позвоночника у детей / Виброакустика в медицине. – СПб: Вита Нова, 2002.- С. 153.

6. Баиндурашвили А.Г., Федоров В.А. Виброакустический метод в детской ортопедии. Учебное пособие- СПб: СПбМАПО, 2000.- С.67.

7. Белоус А.М., Корж А.А., Панков Е.Я. Механизм регенерации костной ткани.- Киев: Здоровь'я, 1972 .- С. 119.

8. Белоусов В.Д. Лечение ложных суставов и дефектов длинных трубчатых к 1971.- С. 203.

9. Белоусов В.Д., Чобану А.А., Чобану Ф.И. Консервативное лечение ложных суставов длинных трубчатых костей (клинические аспекты клеточной ксенобрефопластики).- Кишинев: Картя Молдовеняскэ, 1990.- С. 229.

10. Белый К.П. и др. Использование широкофункционального аппарата для лазерной терапии (ШАТЛ) при лечении дегенеративно- дистрофических заболеваний суставов и позвоночника/ К.П.Белый, А.И. Анисимов, Э.Г. Грязнухин и др. // Материалы III пленума правления ассоциации ортопедов- травматологов России. – СПб., 1998. – С. 357- 359.

11. Беляков А.А., Капитанский И.С. Применение низкоинтенсивного гелий – неонового лазера в лечении ортопедо- травматологических больных // Тезисы докладов IV Всероссийского съезда травматологов-ортопедов – Куйбышев, 1984.- С. 178-180.

12. Бердыев Т. Лечение несросшихся переломов и ложных суставов диафиза бедренной кости функциональной гипсовой повязкой // Ортопед., травматол.- 1991 - № 9.-С. 42-43.

13. Березовский П.Д. Случай излечения ложного сустава голени в сочетании с дефектом малоберцовой кости 16 – летней давности // Ортопед., травматол. – 1994.- № 1. – С. 71-72.

14. БМЭ Т.1- М.: Медицина, 1974.- С. 78.

15. Богданов Ф.Р. Физические методы лечения в травматологии и ортопедии. – Киев., 1970.- С. 15- 169.

16. Богданов Ф.Р. , Ракитянский В.И., Финогенов С.Н. Физические методы лечения в травматологиии ортопедии. – Киев: Здоров'я, 1970.- С. 112.

17. Богданович У.Я., Каримов М.Г. Результаты исследования воздействия гелий-неонового лазерного излучения при заболеваниях опорно-двигательного аппарата // Физические методы лечения в травматологии и ортопедии / Сборник научных трудов. Т. 30. – Л., 1983.- С. 3-15; 51-60.

18. Боголюбов В.М., Пономаренко Г.Н. Общая физиотерапия. – М.: Медицина. 2009.- С.207 – 210.

19. Бухны А.Ф. Повреждения эпифизарных зон костей у детей. – М.: Медицина, 1973. – С. 45-60.

20. Васильев А.Ю., Егорова Е.А., Ткачёв А.Н. Значение ударно-волновой дистанционной терапии в лечении больных с травмами и заболеваниями опорно-двигательного аппарата // Вопросы курортологии, физиотерапии и ЛФК. - 2003. - № 2. - - 28-30.

21. Васильев А.Э., Ковеленов А.Ю., Ковлен Д.В., Рябчук Ф.Н., Федоров В.А. Ресурсы организма - иммунитет, здоровье, долголетие. - СПб.: ООО «Вита Нова», 2004. - с. 416

22. Вербовой А.Ф. Влияние локальной и общей вибрации на минеральную плотность костной ткани и фосфорно-кальциевый обмен. // Гигиена и санитария, 2001.-N 6.-С.42-44.

23. Виноградова Т.П., Лаврищева Г.И. Регенерация и пересадка костей. – М.: Медицина, 1974. – С. 231.

24. Волкова А.М. Хирургия кисти. В 3-х томах. М. Медицина- 1995- т.3- с. 24.

25. Волох М.А., Хурцилава О. Г. Виброакустический метод в комплексном лечении рубцов / Виброакустика в медицине.- СПб: Вита Нова, 2002.- С. 35.

26. Воронович И.Р., Ролевич И.В., Губко А.А. Заживление переломов костей: экспериментальные и клинические исследования // Наука и техника. — Минск. 1994. - №3. - 24-26

27. Воронович И.Р. Заживление переломов костей: экспериментальное и клиническое исследование. – Минск: Медицина, 1994.- С.60.

28. Гайдуков В.М. некоторые новые методики лечения и предупреждения ложных суставов костей // Тезисы докладов IV Всероссийского съезда травматологов-ортопедов.- Куйбышев, 1984. – С.189-190.

29. Гайдуков В.М. Ложные суставы. – СПб: Наука, 1995.- С. 204.

30. Гинзбург Р.Л. Псевдоартрозы длинных трубчатых костей и их лечение: Автореф. дис....д-ра мед.наук.- М., 1949.- С.36.

31. Гицевич Г.Н., Дудин М.Г. Виброакустическое воздействие в комплексном лечении детей с ортопедо- травматологической патологией / Виброакустика в медицине. – Спб: Вита Нова, 2002.- С. 173.

32. Головин Г.В. Способы ускорения заживления переломов костей. – Л.: Медгиз, 1959.- С. 261.

33. Детлавс И., Турауска А Восьмилетний опыт использования аппарата «Витафон» при лечении вертебро- базиллярной недостаточности и травм опорно- двигательного аппарата / Виброакустика в медицине. – СПб: Вита Нова, 2002.- С. 47.

34. Давыдов Ю.В. Оперативное лечение свежих и застарелых внутрисуставных переломов и вывихов фаланг пальцев кисти (клиническое исследование).: Автореф. дис.... канд. мед. наук -Санкт-Петербург, 2002. - 20 с.

35. Дмитриев А.Е., Крюков Б.Н. Электростимуляция, как фактор, ускоряющий процессы регенерации при нарушениях консолидации // Несросшиеся и неправильно сросшиеся переломы костей конечностей. – М., 1984.- С. 43-46.

36. Евсеева Л.И., Игнатьева М.Н. К вопросу о морфологическом обосновании применения лечебных доз ГБО// Гипербарическая оксигенация: Тезисы IV международного симпозиума.- М., 1989.-С. 176.

37. Жила Ю.С. Профилактика и лечение ложных суставов диафиза бедренной кости. Автореф.дис. ...канд.мед. наук. – Киев, 1996.- С.20.

38. Журбенко Р.Х. Влияние гипербарической оксигенации на течение раневого процесса и состояние иммунного статуса // Гипербарическая физиология и медицина. – 1995.- № 3.- С. 12.

39. Илизаров Г.А., Швед С.И., Мальцева Л. В. О роли костного мозга в консолидации переломов// Травматол. и ортопед. России. – 1994. - № 2.- С. 158- 161.

40. Каныкин А.Ю. и др. Диагностика и лечение нарушений регенераторно- раперативного остеогенеза при повреждениях тканей опорно-двигательной системы. СПб, 2001.- С.12- 59.

41. Каныкин А.Ю. и др. Экстракорпоральная квантовая аутогемотерапия при лечении больных с гнойно- дистрофическими заболеваниями кожи и подкожной клетчатки в условиях поликлиники / А.Ю. Каныкин, А.И. Анисимов , К.П. Белый и др. \\ Травматол и ортопед. России.. – 1996.- № 4 .- С. 72-72.

42. Каныкин А.Ю. и др. Иммунологические сдвиг при нарушении консолидации трубчатых костей / А. Ю. Каныкин, А.И. Анисимов, Т.В. Лукашева и др. // Тезисы V оболастной научно- практической конференции. травматологов- ортопедов. – СПб , 1999. – С. 23- 24.

43. Каныкин А.Ю. Комплексная лазеротерапия незаживающих ран и хронических язв в комбинации с ультрафиолетовым облучением аутокрови // А.Ю. Каныкин , С.А.Линник, Н.Ю. Шорнина и др. // Лазеры в травматологии и ортопедии./ Сборник научных трудов. – СПб , 1998.- С.134.

44. Каплан А.В., Чернавский В.А. Основные вопросы теории и практики лечения переломов трубчатых костей // Ортопед., травматол.- 1967.- № 11.- С. 20- 26.

45. Каплан А.В. и др. О влиянии импульсного электрического тока на репаративный остеогенез // А.В. Каплан, В.А. Ланжа, В.М. Лирцман и др. // Ортопед., травматол. – 1980. - №1- С. 56- 60

46. Кириллова И.А. Способ оптимизации остеогенеза в эксперименте //Бюллетень СО РАМН. - 2002. - №1 (103). – С. 9-12.

47. Кирьянова В.В. Физиотерапия при переломах. Физиотерапия и курортология / Под ред. В.М. Боголюбова. — Книга III . — М: Издательство БИНОМ, 2009. – с.80 – 90.

48. Корж А.А. Репаративная регенерация кости. – М.: Медицина, 1972.- С. 232

49. Краснов А.Ф. Гипербарическая оксигенация как новое направление в травматологии и ортопедии// А.Ф. Краснов, Н.Ф. Давыдкин, Р.Г. Цыганов и др. // Анн. Травматол. и ортопед – 1996.- №3 – С. 70- 76..

50. Креймер А.Я. Вибрации как лечебный фактор. - Томск: издательство Томского университета, 1989. – 260.

51. Крюков В.Н. Механика и морфология переломов. – М: Медицина, 1986.- С. 135.

52. Кузнецова Н.Л., Рявкин С.К. Преимущества ДЭНС-терапии в комплексном лечении хронического посттравматического остеомиелита //Мед.вестник т.1, вып. 3. У истоков ДЭНС-терапии на Среднем Урале. 2002- с. 60-68.

53. Кулик В.И. Экспериментальное исследование высокочастотной ультразвуковой сварки костей \\ Материалы итоговой научной сессии института.- Минск, 1975.- С. 180-182.

54. Кузьменко В.В. Рентгенологический атлас патологии кисти.- М.: Медицина,1987.- С. 23- 50.

55. Ловецкая А.Е. Физиологическое действие вибрации // Биологическое действие вибрации и звука. - М.: Наука, 1991.- № 5.- 23-28. \

56. Любошиц Н.А., Маттис Э.Р. Анатомо-функциональная оценка исходов лечения больных с переломами длинных трубчатых костей и их последствиями// Ортопед., травматол.- 1980.- С. 47- 52.

57. Мазуркевич Е.А. Применение лазерного и монохроматического света для лечения больных в травматологии и ортопедии // Травматология и ортопедия России. -2000.- №1. С.34-35.

58. Маколинец В.И., Нечипуренко О.Н. Виброакустическое воздействие при заболеваниях органов опоры и движения/ Виброакустика в медицине. – СПб: Вита Нова, 2002.- С. 88.

59. Маркс В.О. Заживление закрытого перелома кости. – Минск: Медицина , 1969.- С .242.

60. Матящова М.Н., Аристова В.А. Лазерная и магнитолазерная терапия. – Вып. 3.- М.: Медицина, 1985.- С.109.

61. Мертен А.А.Функциональная взаимосвязь костной и мышечной систем.- Рига: Зинатне, 1986.- С.120.

62. Михайлов С.В., Дулаев А.К., Гололобов В.Г. Местное использование перфторана как способ сохранения жизнеспособности тканей в зонах огнестрельных переломов костей конечностей //Тр. Воен.-мед. акад. - 1999. - 248. - С.273-277.

63. Оноприенко Г.А. Особенности микроциркуляции и регенерации костной ткани в различных условиях остеосинтеза и посттравматических состояний: Автореф. дис. … д-ра мед. Наук. – М., 1981.- С.32.

64. Паньшин А.Г. , Афиногенов Г.Е., Копылова Т.В. Состояние иммунной системы при изолированных и множественных переломах костей // Состояние иммунной системы при травмах и их последствиях. - Л., 1986.- С. 15-19.

65. Пекарский В.В. и др. Электростимуляция импульсным током репаративного остеогенеза в комплексном лечении больных с переломами

костей и ложными сутавами // В.В. Пекарский , И.М. Тендлер и др. \\ Электростимуляция органов и тканей. – Киев, 1979.- С. 272-274.

66. Подрушняк Е.П. , Суслов Е.И. Методы исследования костной системы.- Киев: Здоров'я, 1975.- С. 112.

67. Поляков В.А. Актуальные проблемы современной травматологии// Воен.- мед. журнал – 1983.- № 7.- С, 32-34.

68. Ревелл П.А. Патология кости. - М., М., 1993, с. 228-242.

69. Родин Ю.А., Ушаков А.А., Бронников И.Ю., Пасько В.Г. Роль физической стимуляции в лечении послеоперационного пареза кишечника / Виброакустика в медицине. - СПб : Вита Нова, 2002.-С.109.

70. Романов С.Н. Биологическое действие вибрации и звука.- Л.: Медицина. 1991.- С.45 -50.

71. Рошаль Л. М. Беспокойные беседы. Осторожно, дети!// Журнал "Качество жизни. Профилактика- 2003.- № 3.

72. Русаков А.В. Патологическая анатомия болезней костной системы. Введение в физиологию и патологию костной ткани // Многотомное руководство по патологической анатомии. Т.5.- М.: Медицина, 1959.- С 536.

73. Самед- Заде Р.М. Комплексное лечение больных с нарушенной консолидацией длинных трубчатых костей с использованием электрических полей: Автореф. дис. ...канд.мед. наук. – Л., 1987.- С. 22.

74. Сатторов А.Р. Оптимизация репаративной регенерации костной ткани при диафизарных переломах костей голени под действием низкоэнергетических электромагнитных факторов (эксперим.-клин. исследование): автореф. дис. ... канд. мед. наук / А.Р. Сатторов. – Ташкент, 1990. – 21 с.

75. Сафронов А,А,, Лисков В.А. О возможности прогнозирования осложнений переломов длинных трубчатых костей // Ортопед., травматол.- 1991.- № 7.- С. 38-41.

76. Симон Р.Р., Кенигскхнехт С.Дж. Неотложная ортопедия конечности.- М.: Медицина.- 1998.- С. 74-119.

77. Сулейманов И. Влияние мумие на регенерацию кости у больных , подвергщихся оперативному вмешательству по поводу туберкулеза костей и суставов // Ортопед., травматол.- 1972.- № 2.- С.71-72.

78. Тарушкин О.В. Ультразвуковой метод прижизненной оценки состояния костной ткани: Автореф.дис....д-ра мед.наук.-Л., 1970.- С.25.

79. Терновой Н.К. и др. Применение физических и биологических методов стимуляции репаративного остеогенеза при лечении больных с ложными суставами и дефектами длинных костей/ Н.К. Терновой, А.Е. Державин и др. // Оротпед., травматол., протезир. – Киев, 1986.- Вып. 16.- С.20-24.

80. ТкаченкоС.С,, Руцкий В.В. Электростимуляция остеорепарации.- Л.:Медицина, 1989.- С.23.

81. Травматология и ортопедия// Учебное пособие для студентов/ под ред. Юмашева Г.С. Изд. Третье перераб. и дополн. – М., - 1990.- С. 62-69.

82. Усольцева Е.В. Хирургия заболеваний и повреждений кисти. -Л. 1978.- С. 80-90.

83. Улащик В.С., Лукомский И.В. Общая физиотерапия: учебник / В.С. Улащик, И.В. Лукомский. - Мн. Интерпрессервис : Книжный дом. - 2003.-512 с.

84. Фролов К.В. , Миркин А.С. и др. Вибрационная биомеханика. Использование микровибрации в биологии и медицине. – М.: Наука, 1989.- С. 45-78.

85. Хабирова Г.Ф., Соколова Е.М. Репаративная регенерация и направления ее регуляции.- Л. Медицина, 1976.- С. 167.

86. Частная физиотерапия// Учебное пособие / под ред. Пономаренко Г.Н. М.: Медицина- 2005.- С.744.

87. Черенко В.В., Кучекрик А.О. Влияние Виброакустического воздействия на регионарный кровоток. / «Физиологические механизмы лечебного воздействия микровибрации звуковой частоты на организм человека.» Виброакустика в медицине.- СПб: Вита Нова, 2002.- С. 145-150.

88. Черкашин В.В. и др. Стимулирование процесса заживления ран лучами лазера/ В.В. Черкашин, О.П. Бабаскина , А.В. Теплов идр. // Проблемы интенсивной терапии в клинике /Тезисы докладов научной конференции.- М., 1985.- С.25-27.

89. Шагалов С.В. Акустика речи. Медицинская и биологическая акустика. Сб. трудов. – МГЕОС 2001. – С. 19-23.

90. Шаргородский В.С., Кресный Д.И., Антипова А.А. Ошибки и осложнения лечения методом электростимуляции замедленной консолидации костей и ложных суставов // Ортопед., травматол.- 1994. №1. – С. 88-90.

91. Эльяшев А.И. Регенерация костной ткани и способы ее стимуляции. – Л., 1939.- С. 76.

92. Юмашев Г.С., Костин В.А., Крюков Б.Н. Электростимуляция консолидации переломов слабым постоянным током / Тезисы докладов научной конференции , посвященной 75- летию кафедры военной травматологии и ортопедии ВМА им. СМ.Кирова.- Л.: Военно-медицинская академия.- 1975.- С.6-7.

93. Языков Д.К. Стимулирование костной регенерации в комплексе лечения переломов.- М.: Медицина, 1952.- С. 126.

94. Aizawa T, Kokubun S, Kawamata T. c-Myc protein in the rabbit growth plate. Changes in immunolocalisation with age and possible roles from proliferation to apoptosis. *J Bone Joint Surg Br*. Sep 1999;81(5):921-5.

95. Anne Henderson, Charlane Pehoski. Hand function in the child: foundations for remediation. Mosby Elsevier. USA. – 2006.-pp 63-101.

96. Arkader A, Warner WC Jr, Horn BD, Shaw RN, Wells L. Predicting the outcome of physeal fractures of the distal femur. *J Pediatr Orthop*. Sep 2007;27(6):703-8.

97. Balogh K Jr, Kunin AS. The effect of cortisone on the metabolism of epiphyseal cartilage. A histochemical study. *Clin Orthop*. Oct 1971;80:208-15.

98. Barmada A, Gaynor T, Mubarak SJ. Premature Physeal Closure Following Distal Tibia Physeal Fractures - A New Radiographic Predictor. *J Pediatr Orthop*. Nov-Dec/ 2003;23:733-739.

99. Barton N.J. Articular fractures in the hand. J. Hand surgery. AM 14A: 386-390. 1989.

100. Benke G., Stableforth P.G. Injuries of the proximal interphalangeal joints of the fingers// The Hand.- 1979.- V. 11, № 3.- pp. 263- 268.

101. Bernard- Strother S., Mansmann R.A. Midsaggital intraarticular fracture of the third falanx in a colt// Mod.Vet.Pract.- 1984.- V.65,№ 6- pp. 472-473.

102. Braten M., Helland P., Myhre HO, et al. 11 femoral fractures with vascular injury: good outcome with early vascular repair and internal fixation. Acta Orthop. Scand. 1994; 67: 161-4

103. Bright RW. Physeal injuries. In: Fractures: Fractures in Children. *3rd ed*. Lippincott-Raven;1991: 87-186.

104. Brighton CT. Longitudinal Bone Growth: The growth Plate and Its Dysfunctions. *Instructional Course Lectures*. 1987;36:3-25.

105. Brighton CT. Structure and function of the growth plate. *Clin Orthop*. Oct 1978;(136):22-32.

106. Bucholz RW, Ezaki M, Ogden JA. Injury to the acetabular triradiate physeal cartilage. *J Bone Joint Surg Am*. Apr 1982;64(4):600-9.

107. Buckwalter JA, Mower D, Schafer J. Growth-plate-chondrocyte profiles and their orientation. *J Bone Joint Surg Am*. Jul 1985;67(6):942-55.

108. Burkhalter W. E. Closed treatment of hand fractures. J Hand saurgery. AM 14 A: 390-393.

109. Buxton P, Edwards C, Archer CW. Growth/differentiation factor-5 (GDF-5) and skeletal development. *J Bone Joint Surg Am*. 2001;83-A Suppl 1(Pt 1):S23-30.

110. Caine D, DiFiori J, Maffulli N. Physeal injuries in children's and youth sports: reasons for concern?. *Br J Sports Med*. Sep 2006;40(9):749-60.

111. Canale ST. Physeal injuries. In: Lampert R, ed. Skeletal Trauma in Children. *2nd ed*. WB Saunders Co;1997: 17-58.

112. Celeste AJ, Iannazzi JA, Taylor RC. Identification of transforming growth factor beta family members present in bone-inductive protein purified from bovine bone. *Proc Natl Acad Sci U S A*. Dec 1990;87(24):9843-7.

113. Chung KC, Spilson SV (2001) The frequency and epidemiology of hand and forearm fractures in the United States. Journal of Hand Surgery 26A:908–914.

114. Cook SD, Rueger DC. Osteogenic protein-1: biology and applications. *Clin Orthop*. Mar 1996;(324):29-38.

115. CrickJ.C., Conners J.J.,Franco R.S. Irreducible palmar dislocation of the proximal interphalangeal joint with bilateral avulsion fractures . The Journal of Hand Surgery, Volume 15, Issue 3, May 1990, Pages 460-463

116. Cutler L, Molloy A, Dhukuram V, Bass A. Do CT scans aid assessment of distal tibial physeal fractures. *J Bone Joint Surg Br*. Mar 2004;86(2):239-43.

117. Ebinger T, Erhard N, Kinzl L et al. Dynamic treatment of displaced proximal phalangeal fractures. J Hand surgery AM 24 A : 1254-1262, 1999.

118. Einhorn T.A. , The healing of the segment bone defects induced by demineralized bone matrix. A radigrafic study / J.Bone surgery. 1984.- V. 66-B №2.- pp. 274.

119. Fisher M.D., McElfresh E.C. Physeal and peryphyseal injuriesof the hand. Hand Clin. 1994. pp 287-301.

120. Flechtenmacher J, Huch K, Thonar EJ. Recombinant human osteogenic protein 1 is a potent stimulator of the synthesis of cartilage proteoglycans and collagens by human articular chondrocytes. *Arthritis Rheum*. Nov 1996;39(11):1896-904.

121. Hamlet A. Peterson. Epiphyseal Growth Plate Fractures. Springer USA. -2007- pp. 1- 93.

122. Hashirume H, Nishidak, Mizumoto D. et al. Dorsally displaced epiphyseal fractures of phalangeal base. J Hand surgery (BR) 21: 136 – 138. 1996

123. Hastings H., Simmons B.P. Hand fractures in children. A statistical analysis. Clinical Orth. and Related Research. (188): 120- 30, 1984.

124. Heppenstell R.B. Fracture treatment and healing.- Philadelphia WB Saunders Co 1980.- pp 380.

125. Hui JHP, Li L, Goh CH. Chitin as a scaffold for mesenchymal stem cells transfers in the treatment of partial growth arrest. *POSNA Annual Meeting Bulletin*. 2002;1:82.

126. James H. Beaty, James R. Kasser Rockwood and Wilkins'Fractures in children. 2009.-pp. 11-17.

127. James W. Strickland, Thomas J. Graham. The Hand. by LIPPIN-COTT WILLIAMS & WILKINS USA.- 2005.- pp 111-123.

128. Jan Stephen Tecklin. Pediatric physical therapy. Fourth edition. 2005 by LIPPINCOTT WILLIAMS & WILKINS USA. - pp 451-550.

129. Jobe M.T. Fractures and dislocations of the hand and wirst. Pediatric fractures. – Baltimore Williams and Wilkins,1993.- p 314.

130. Jouve JL, Cottalorda J, Mottet V. Reimplantation of growth plate chondrocyte cultures in central growth plate defects: Part II. Surgical experimentation in rabbits. *J Pediatr Orthop B*. Apr 1998;7(2):174-8.

131. Kathryn E. Cramer, Susan A. Sherl, Paul Tornetta, Thomas A Einhorn. Pediatrics. by LIPPINCOTT WILLIAMS & WILKINS USA. – 2004.-pp 330- 333.

132. Kling TF Jr, Bright RW, Hensinger RN. Distal tibial physeal fractures in children that may require open reduction. *J Bone Joint Surg Am*. Jun 1984;66(5):647-57.

133. Langenskiold A. Role of the ossification groove of Ranvier in normal and pathologic bone growth: a review. *J Pediatr Orthop*. Mar-Apr 1998;18(2):173-7.

134. Leboy P, Grasso-Knight G, D"Angelo M. Smad-Runx interactions during chondrocyte maturation. *J Bone Joint Surg Am.* 2001;83-A Suppl 1(Pt 1):S15-22.

135. Lee SH, Lee DH, Baek JR. Proximal humerus Salter type III physeal injury with posterior dislocation. *Arch Orthop Trauma Surg.* Feb 2007;127(2):143-6.

136. Lee BS, Esterhai JL Jr, Das M. Fracture of the distal radial epiphysis. Characteristics and surgical treatment of premature, post-traumatic epiphyseal closure. *Clin Orthop.* May 1984;(185):90-6.

137. Leonard MH and Dubravcik P. Management of fractured fingers in the child. Clinical orthopedics and related research 1970. pp.151-156.

138. Lutz von Laer. Pediatric fractures and dislocations. 2004. Stutgart. Germany. pp 256-271.

139. Lynn T. Staheli. Fundamentals of pediatric orthopedics. LIPPINCOTT WILLIAMS & WILKINS USA.-2008- pp. 276- 280.

140. Lynn T. Staheli. Pediatric orthopedic secrets. 2003 by hanley and Belfus. USA.- pp172-193.

141. Mann DC, Rajmaira S. Distribution of physeal and nonphyseal fractures in 2,650 long-bone fractures in children aged 0-16 years. *J Pediatr Orthop.* Nov-Dec 1990;10(6):713-6.

142. Marilyn J. Siegel, Brian D. Coley. Pediatric imaging. LIPPINCOTT WILLIAMS & WILKINS USA.- 2006.- pp405-420.

143. Mason JM, Breitbart AS, Barcia M. Cartilage and bone regeneration using gene-enhanced tissue engineering. *Clin Orthop.* Oct 2000;(379 Suppl):S171-8.

144. Moen CT, Pelker RR. Biomechanical and histological correlations in growth plate failure. *J Pediatr Orthop*. Mar 1984;4(2):180-4.

145. Moore MS, Mackenzie WG. Fracture of the proximal tibial epiphysis. Clinical Case Presentation: Alfred I. Dupont Institute. April 4, 1996.

146. Neer CS, Horowitz BS. Fractures of the proximal humeral epiphyseal plate. *Clin Orthop Rel Res*. 1965;41:24-31.

147. Neil E. Green, Marc F. Swiontkowski. Skeletal Trauma in children, Tom 3. Saunders Elsevier. USA. – 2009.- pp 12- 41, 159-207.

148. Nietosvaara Y, Hasler C, Helenius I, Cundy P. Marked initial displacement predicts complications in physeal fractures of the distal radius: an analysis of fracture characteristics, primary treatment and complications in 109 patients. *Acta Orthop*. Dec 2005;76(6):873-7.

149. O'Keefe RJ, Crabb ID, Puzas JF. Effects of transforming growth factor-beta 1 and fibroblast growth factor on DNA synthesis in growth plate chondrocytes are enhanced by insulin-like growth factor-L. *J Orthop Res*. May, 1994;12 (3):299-310.

150. Oni O.O.. The microvascular anatomy of the physis as revealed by osteomedullography and correlated histology. *Orthopedics*. Feb 1999;22(2):239-41.

151. Ozkaynak E, Schnegelsberg PN, Jin DF. Osteogenic protein-2. A new member of the transforming growth factor- beta superfamily expressed early in embryogenesis. *J Biol Chem*. Dec 15 1992;267(35):25220-7.

152. Pazzaglia UE, Andrini L, Leutner M. The effects of bone resorption inhibitors on the growth plate and proximal tibial metaphysis of rats: clinical implications. *Orthopedics*. Feb 1998;21(2):195-9.

153. Peter Bruser, Alain Gilbert. Finger Bone and Joint Injuries. Federation of European Societies for surgery of the Hand. Martin Dunitz ltd UK.- 1999. – pp 63-95.

154. Peterson C.A., Peterson H A. Analysis of the incidence of injuries to the epiphyseal growth plate. Journal of Trauma. 1972. Pp. 275 – 281.

155. Peterson HA. Physeal & apophyseal injuries. In: Rockwood CA, Wilkins KE, Beaty JH, eds. Fractures in Children. *4th ed.* Lippincott-Raven;1996.

156. Pinckney LE, Currarino G, Kennedy LA. The stubbed great toe: a cause of occult compound fracture and infection. *Radiology*. Feb 1981;138(2):375-7.

157. Poland J. Traumatic separation of the epiphyses in general. *Clin Orthop*. 1985;41:7-18.

158. Porter RW. The effect of tension across a growing epiphysis. *J Bone Joint Surg Br*. May 1978;60-B(2):252-5.

159. Rang M, ed. The Growth Plate and Its Disorders. Baltimore: Williams & Wilkins; 1969.

160. Rang's children's fractures. Mercer Rang, Maya E. Pring, Dennis Ray Wenger. 2005 by LIPPINCOTT WILLIAMS & WILKINS USA pp 128-152.

161. Richard A. Berger, Arnold- Peter C. Weiss. Hand surgery. 2004 by LIPPINCOTT WILLIAMS & WILKINS USA. pp 123- 153.

162. Riseborough EJ, Barrett IR, Shapiro F. Growth disturbances following distal femoral physeal fracture separations. *J Bone Joint Surg Am.* Sep 1983;65(7):885-93.

163. Rockwood and Wilkins' Fractures in children. Charles A. Rockwood, Kaye E. Wilkins, James H. Beaty, James R. Kasser. – 2006. pp 151 – 269.

164. Rohmiller MT, Gaynor TP, Pawelek J, Mubarak SJ. Salter-Harris I and II Fractures of the Distal Tibia: Does Mechanism of Injury Relate to Premature Physeal Closure?. *J Pediatr Orthop.* May-June/ 2006;26:322-328.

165. Rohmiller MT, Gaynor TP, Pawelek J, Mubarak SJ. Salter-Harris I and II fractures of the distal tibia: does mechanism of injury relate to premature physeal closure?. *J Pediatr Orthop.* May-Jun 2006;26(3):322-8.

166. Salter R.B., Harris W.R. Injuries involving the epiphyseal plate. Journal of Bone and Joint Surgery. 1963 45 A: 587 – 622.

167. Seymour N. Juxta-epiphysial fracture of the terminal phalanx of the finger. *J Bone Joint Surg Br.* May 1966;48(2):347-9.

168. Shrader MW. Pediatric supracondylar fractures and pediatric physeal elbow fractures. *Orthop Clin North Am.* Apr 2008;39(2):163-71.

169. Shuabi I. Fracture of the proximal phalanx of the little finger in children. Can. J. Surgery. 40(5): 363-7. 1997.

170. Stanton J.S., Dias J.J., Burke F.D. Fractures of the Tubular Bones of the hand J. Hand surg eury. december 2007 vol. 32 no. 6 pp. 626-636

171. Sumner DR, Turner TM, Purchio AF. Enhancement of bone in growth by transforming growth factor-beta. *J Bone Joint Surg Am.* Aug 1995;77(8):1135-47.

172. Trippel SB, Wroblewski J, Makower AM. Regulation of growth-plate chondrocytes by insulin-like growth-factor I and basic fibroblast growth factor. *J Bone Joint Surg Am*. Feb 1993;75(2):177-89.

173. Warlock PH, Stower MJ. The incidence and pattern of hand fractures in children. J. Hand surgery. (Br) 11: 198-200, 1986.

174. Wood W Lovell, Robert B. Winter, Raymond T. Morrissy, Stuart L. Weinstein. Lovell and Winter's pediatric orthopedics. Tom 2. LIPPINCOTT WILLIAMS & WILKINS USA. – 2006.- pp 35- 97.