ГОСУДАРСТВЕННОЕ ОБРАЗОВАТЕЛЬНОЕ УЧРЕЖДЕНИЕ
ВЫСШЕГО ПРОФЕССИОНАЛЬНОГО ОБРАЗОВАНИЯ
МОСКОВСКИЙ ГОСУДАРСТВЕННЫЙ
МЕДИКО-СТОМАТОЛОГИЧЕСКИЙ УНИВЕРСИТЕТ
ФЕДЕРАЛЬНОГО АГЕНТСТВА ПО ЗДРАВООХРАНЕНИЮ
И СОЦИАЛЬНОМУ РАЗВИТИЮ РФ

104.200.7 31037

На правах рукописи
УДК 616.314.17 – 008.1- 085.846

Потего Наталья Кирилловна

НИЗКОЧАСТОТНОЕ ВИБРОАКУСТИЧЕСКОЕ ВОЗДЕЙСТВИЕ В КОМПЛЕКСНОМ ЛЕЧЕНИИ ПАРОДОНТИТА

14.00.21 – «Стоматология»

ДИССЕРТАЦИЯ
НА СОИСКАНИЕ УЧЕНОЙ СТЕПЕНИ КАНДИДАТА
МЕДИЦИНСКИХ
НАУК

Научный руководитель:
доктор медицинских наук,
профессор,
заслуженный врач России
Олег Иванович Ефанов

Москва – 2006

Оглавление

Введение 3

Глава 1. Обзор литературы. Физическая характеристика, механизм физиологического действия и клиническое применение механических колебаний

1.1. Физическая характеристика механических вибраций 7

1.2. Механизм физиологического действия механических вибраций 9

1.3. Клиническое применение механических вибраций 18

Глава 2. Методы обследования и лечения больных пародонтитом

2.1. Методы обследования 22

2.2. Методы лечения 28

Глава 3. Собственные исследования

3.1. Влияние удаления зубных отложений и кюретажа пародонтальных карманов на клиническое течение и региональную гемодинамику при пародонтите 32

3.2. Влияние виброакустического воздействия на клиническое течение и регионарную гемодинамику у больных пародонтитом легкой степени тяжести 52

3.3. Влияние виброакустического воздействия на клиническое течение и регионарную гемодинамику у больных пародонтитом средней степени тяжести 69

3.4. Влияние виброакустического воздействия на клиническое течение и регионарную гемодинамику у больных пародонтитом тяжелой степени 84

3.5. Обсуждение результатов 101

Выводы 117

Практические рекомендации 118

Список литературы 119

Введение

Актуальность проблемы

Заболевания пародонта являются одной из наиболее распространенных патологий челюстно-лицевой области. В настоящее время проводятся обширные исследования в области пародонтологии, разрабатываются новые методы лечения и обследования. Существующие принципы лечения пародонтита предполагают комплексный подход в решении данной проблемы.

Расстройство микроциркуляции является существенным звеном в патогенезе пародонтита, которое может быть связано, как с изменениями самих сосудов, так и с изменением агрегатного состояния крови (45).

Физические методы воздействия играют большую роль при лечении пародонтита. С помощью них удается купировать воспаление, увеличить время ремиссии и стабилизировать процесс (52, 53).

В современной медицине последнее время стали активно применять виброакустическое воздействие (ВАВ) при лечении различных заболеваний. Практические и теоретические исследования виброакустической терапии (ВАТ) показали положительный эффект при воздействии на биологические ткани и системы, в том числе на сосудистую (158).

Капилляроскопия десен, произведенная до и после вибрационного воздействия, выявляла нормализацию капиллярного кровотока, увеличение общего числа и уменьшение количества расширенных и извилистых капилляров (93).

В последние годы большой интерес проявляется к лечебному использованию микровибраций звуковой частоты. Установлено, что микровибрации звукового диапазона снижают сосудистое

сопротивление движению крови, причем, для каждого диаметра сосуда существует своя оптимальная частота. Микровибрации усиливают действие «гидродинамического насоса» и таким образом улучшают венозный отток и лимфоток, что ведет к усилению кровотока и трофических процессов в биологических тканях.

Физические свойства и физиологическое действие микровибраций звукового диапазона послужили основанием для разработки аппарата «Витафон» и использования данного физического фактора в комплексном лечении пародонтита.

Цель и задачи исследования

Цель исследования - повышение эффективности комплексной терапии пародонтита с использованием виброакустического воздействия.

Задачи исследования:

1. Разработать технику и методику виброакустического воздействия от аппарата «Витафон» для лечения больных пародонтитом.

2. Исследовать влияние виброакустической терапии на микроциркуляцию у больных пародонтитом в зависимости от степени тяжести и клинического течения заболевания.

3. Изучить влияние различных режимов работы акустических колебаний от аппарата «Витафон» на клиническое течение пародонтита.

4. Оценить эффективность данного метода в отдаленные сроки после проведенного курса лечения.

Научная новизна

1. Разработана и обоснована методика применения отечественного аппарата «Витафон» в лечении пародонтита.

2. Исследовано влияние виброакустического воздействия на микроциркуляцию пародонта при пародонтите легкой, средней и тяжелой степени.

3. Впервые изучено влияние различных режимов работы аппарата «Витафон» на клиническое течение пародонтита.

Практическое значение

1. Апробированы и введены в клиническую стоматологическую практику новые аппараты «Витафон» и «Витафон-2».

2. Разработана техника и методика применения аппарата «Витафон» в различных режимах при лечении больных пародонтитом.

3. Обоснован и введен в клиническую практику новый метод комплексного лечения пародонтита с применением низкочастотных акустических колебаний.

Основные положения диссертации, выносимые на защиту

1. Влияние низкочастотных акустических колебаний на микрогемоциркуляцию у больных пародонтитом.

2. Эффективность различных режимов работы низкочастотных акустических колебаний от аппарата «Витафон» при лечении пародонтита.

Апробация

Основные положения диссертации представлялись и обсуждались на 3-м Всероссийском симпозиуме «Применение лазерной допплеровской флоуметрии в медицинской практике», (Москва, 2000), 1-й Всероссийской научно-практической конференции «Виброакустика в медицине», (С. Петербург, 2000), 2-й Всероссийской научно-практической конференции «Виброакустика в медицине», (С. Петербург, 2002), 10-й Всероссийской научно-практической

конференции «Актуальные проблемы стоматологии», (Москва, 2003), 3-й Всероссийской научно-практической конференции «Образование, наука и практика в стоматологии», (Москва, 2006), совместной конференции кафедр физиотерапии и факультетской терапевтической стоматологии МГМСУ.

Внедрение результатов исследования

Предложенный метод лечения пародонтита внедрен в физиотерапевтическом отделении клинико-диагностического центра МГМСУ. Результаты исследования внедрены в лекции и практические занятия кафедры физиотерапии МГМСУ для студентов, слушателей специализации, усовершенствования врачей-стоматологов.

Публикации

По материалам диссертации опубликовано 5 научных работ.

Структура диссертации и объем исследований

Работа состоит из: введения; трех глав – обзор литературы, методы обследования и лечения больных пародонтитом, собственные исследования; обсуждение результатов; выводы; практические рекомендации; список литературы. Диссертация изложена на 145 страницах, иллюстрирована 43 таблицами и 3 фотографиями. Список литературы включает 272 источника, из которых 104 – работы зарубежных авторов.

Глава 1

Обзор литературы

Физическая характеристика, механизм физиологического действия и клиническое применение механических вибраций.

1.1. Физическая характеристика механических вибраций

Периодические колебательные движения, принято называть вибрацией. Вибрация распространяется волновым движением. Сущность механического колебательного движения заключается в повторяющемся через определенный интервал времени отклонении какого-либо тела или частицы в ту или иную сторону от положения равновесия. Тело, совершающее колебания, вызывает возмущения среды, за счет упругих волн, состоящих из последовательных сгущений и разряжений частиц среды. При этом происходит перенос энергии без перемещения вещества. Упругие волны имеют большой диапазон частот. Механические колебания частиц среды, распространяющиеся с частотой от 16 до 20000Гц, воспринимаются человеческим ухом, как слышимые звуки. Наибольшей чувствительностью человеческое ухо обладает в диапазоне частот 1-5кГц. Колебания, распространяющиеся с частотой более 20000Гц, находятся выше границ восприятия человеческим ухом и относятся к ультразвуковым. При частоте колебаний ниже 16 Гц они относятся к неслышимым инфразвуковым (43).

Звуковая волна в газе и жидкости относится к продольному типу, в твердых телах кроме продольных возникают поперечные волны. Звуковая волна в различных средах имеют различную скорость распространения. Скорость звука в газах составляет от 150 до 1000м/с, в жидкостях - от 750 до 2000м/с, в твердых телах - от 2000 до 6000м/с. Среда, где находятся и распространяются

звуковые колебания, называется звуковым полем. Передаваясь в среду, которая контактирует с вибрирующим телом, механические колебания в зависимости от акустического сопротивления среды и угла падения волн могут проходить, частично или полностью отражаться и изменять свое направление, преломляясь на границе раздела сред.

Одной из характеристик звуковой волны является звуковое давление, которое измеряется в барах или паскалях (Па). 1Па = $7{,}5^{-3}$ ·10 мм рт. ст. 1бар =10^5 Па. Энергия, передаваемая звуковой волной через данную поверхность в единицу времени, называется мощностью звука. Количество звуковой энергии, переносимой за единицу времени через единицу площади, перпендикулярную направлению распространения звуковой волны, называется интенсивностью или силой звука, которая измеряется в Вт/$м^2$ и оценивается также уровнем интенсивности по шкале децибел. Сила звука прямо пропорциональна квадрату амплитуды колебаний и обратно пропорциональна плотности среды и скорости распространения этих колебаний ($J = \frac{\frac{1}{2} \cdot \rho \cdot m^2}{\rho \cdot c}$). Звуковые волны, распространяясь в любой упругой среде, постепенно теряют свою энергию, что объясняется их поглощением и переходом механической энергии в другие виды энергии, главным образом в тепловую. Степень поглощения зависит от вязкости среды или внутреннего трения. Потеря энергии звуковой волны обратно пропорциональна квадрату длины волны и прямо пропорциональна квадрату частоты механических колебаний. Следовательно, проникающая способность механических колебаний резко возрастает с уменьшением частоты колебаний. Чем выше частота звуковых колебаний, тем быстрее они затухают, причем это не зависит от интенсивности вибрации в зоне воздействия. Установлено, что при низких частотах до 10 Гц не зависимо от места контакта с

вибрирующей поверхностью механические колебания распространяются по всему телу (82).

Реакции человека на механические вибрации зависят, как от выше указанных физических характеристик колебательного процесса, так и от площади, продолжительности контакта с вибрирующей поверхностью. Гармонические колебания переносятся организмом лучше, чем хаотические (89).

1.2. Механизм физиологического действия механических вибраций

Изучением влияния механических вибраций на организм человека начали заниматься с конца 19-го века (3, 168). Было доказано, что строго дозированные по интенсивности, времени и количеству механические вибрации являются полезными (4, 78, 168). Механические колебания вызывают в биологических объектах, как и в любых физических телах, периодические изменения механической структуры тканей – внутреннее напряжение и деформацию. Последнее обуславливает перенос энергии без перемещения вещества.

Ткани организма делятся по плотности и типу пространственной структуры на твердые, мягкие и жидкие. Проводимость механических колебаний зависит от упругости среды, чем выше коэффициент упругости, тем больше проникающая способность. Среди всех биологических сред наиболее выраженными упругими свойствами обладают кости и зубы, которые являются самыми хорошими проводниками механических колебаний (80, 207, 215).

Поглощение вибраций зависит от вязкости тканевой среды. С увеличением вязкости возрастает внутреннее трение, испытываемое частицами среды при движении, и соответственно увеличивается количество энергии, которая превращается в тепло. Установлено, что механические колебания снижают коэффициент вязкости на 17% (116).

Известно, что каждый орган и ткань имеют собственную резонансную частоту колебаний. Диапазон резонансных частот связан со структурой тканей и находится в пределах от 25-200Гц. Тело колеблется с частотой – 3-12Гц, грудная клетка – 5-8Гц, брюшная полость- 3-4Гц, голова – 20-30Гц (94). Существование упругих волн обнаружено и на клеточном уровне. Так при распространении потенциала действия по седалищному нерву отмечаются колебательные смещения нейролеммы с частотой 4Гц и амплитудой 30нм. Предполагается существование клеточных и молекулярных источников низкочастотных упругих колебаний, которые поддерживают постоянное возбуждение механорецепторов, сигнализируя о возбуждении в кору больших полушарий головного мозга, что имеет большое значение для обмена веществ в организме (117, 134, 167).

Имеются данные об участии эндогенных низкочастотных акустических полей клеток и тканей в передаче межклеточной информации и синхронизации биохимических процессов в организме (86, 134).

Характер физиологических сдвигов, возникающих в организме под влиянием механических вибраций, зависит в первую очередь от частоты и амплитуды колебаний. Человеческое тело можно рассматривать как, гетерогенную систему, состоящую из различных по структуре и функции органов и тканей, которые по-разному передают механические вибрации. Одни органы и ткани способны усиливать механические вибрации одних частот и заглушать другие. До сих пор нет единого мнения, является ли эта реакция самостоятельным видом вибрационной чувствительности или же она представляет разновидность тактильной чувствительности (82, 118, 252).

Н.И. Лаврентьев (1948) разделил все тактильные рецепторы на две группы: 1-я – свободно оканчивающиеся, 2-я – несвободно

оканчивающиеся. Рецепторы свободно оканчивающиеся во множестве рассеяны как на поверхности тела, так и во внутренних органах. Они являются анализаторами, общей ситуации, давая оценку окружающей среды. Все высокоспециализированные рецепторы относятся к группе с несвободными окончаниями. Наиболее сложными из них являются тельца Фатер-Пачини, которые имеют различную форму и размеры. Тельца Фатер-Пачини обладают на 1-2 порядка более высокой чувствительностью по сравнению с другими механорецепторами. Порог чувствительности по амплитуде составляет 0,5-1,0мкм (120, 135). Соответственно локализации их можно рассматривать как проприо-, экстеро-, висцеро- и ангиорецепторы. Механические вибрации вызывают реакцию этих рецепторов раздражением, которое по интенсивности едва превышает энергию теплового движения молекул, что можно объяснить наличием биологического резонанса. Оптимальным механическим раздражителем является частота 100-104Гц, так как она совпадает с частотой собственных колебаний биоэлектрической активности ткани. Тельца Фатер-Пачини можно рассматривать, как преобразователь энергии механического стимула в биоэлектрическую энергию (120).

Механические колебания являются специфическим раздражителем периферических нервных рецепторов, что приводит к возбуждению двигательных клеток нервной системы. А.Е.Щербак (1903) называл вибрации важным биологическим фактором жизнедеятельности нервной системы. Он считал, что вибрационное воздействие является чуть ли не универсальным методом лечения многих заболеваний, особенно нервной системы (168).

Главный центр вибрационной чувствительности расположен в теменной части коры головного мозга, периферические части анализатора – по всей коре. Импульсы, возникающие при вибрационном раздражении рецепторов, передаются в высшие отделы нервной системы

по боковым канатикам спинного мозга, там же где проходит болевая и температурная чувствительность. Отмечена зависимость вибрационной чувствительности от состояния основных нервных процессов в коре головного мозга. Этим объясняют значительные колебания вибрационной чувствительности в зависимости от времени суток, температуры, психического состояния человека (83, 89, 131).

Слабые по интенсивности и кратковременно действующие вибрации повышают возбудимость нервной системы, сильные при длительном действии на организм вызывают угнетение нервной системы. Длительное воздействие вибрации приводит к головным болям, головокружению, нарушению сна, быстрой утомляемости. Доказано, что под влиянием вибраций изменяется скорость проведения нервных импульсов по рефлекторной дуге. Наибольшее ускорение проводимости возбуждения происходит при частоте 35Гц (4, 80, 225).

Установлено, что нервные элементы являются наиболее чувствительными к действию механических колебаний. Нейроны спинного мозга отличаются большей устойчивостью к воздействию вибраций, чем псевдоуниполярные нервные клетки головного мозга. (81, 82, 89).

Вибрационный раздражитель перестраивает процесс возбуждения в рефлекторной дуге проприоцептивного рефлекса. В ответ на каждый вибрационный стимул возникает синхронный разряд нейромоторных единиц раздражаемой ткани. Ритм последовательного ряда этих приступов возбуждения синхронизируется с частотой вибраций. Для каждой частоты имеется определенная амплитуда, при которой отмечается наибольшая величина рефлекторного ответа. При любых частотах вибрации наибольший рефлекторный ответ возникает при оптимальных величинах скорости (0, 25 м/с) и энергии (320 эргов) раздражителя. Ритмическая биологическая активность сохраняется в течение всего периода раздражения и иррадиирует по центральной

нервной системе, вызывая синхронную частоте вибрации биоэлектрическую активность как в синергистах, так и антаганистах (151).

В механизме физиологического и лечебного действия механических вибраций исключительное значение имеет тонический вибрационный рефлекс, отражающий специфическое действие этого физического фактора на функцию нервно-мышечного аппарата (89, 116, 129, 225). Он вызывает рефлекторное тоническое сокращение мышцы в ответ на механическую вибрацию с одновременным расслаблением антагониста. Данный рефлекс связан с виброчувствительностью первичных нервных окончаний мышечных волокон, импульсы от которых следуют по афферентным волокнам в спинной мозг до синапса с мотонейронами. Последний передает сигнал к тому же самому мышечному волокну, вызывая сокращение. Возможность волевого усиления ответа при тоническом рефлексе свидетельствует об участии в его реализации центральной нервной системы (87, 122, 166).

Е.Ц. Андреева-Галанина (1940, 1956, 1964) исследовала возбудимость нервной системы у лиц, работающих с вибрирующими инструментами, и выявила, что при частоте 100Гц и амплитуде 0,5мм в течение 10мин возникало повышение возбудимости, которая снижалась после 20-и минутного воздействия (3,4, 5).

Выявлено, что после 10-15 минутного сеанса вибраций, понижается возбудимость коры головного мозга и нервных стволов, которая при последующих сеансах усугубляется, что приводит к сонливости. Мозговое кровообращение после каждого отдельного сеанса изменялось незначительно и это становилось заметным только после 5-6 процедуры (78).

Установлено, что механические колебания снижают болевую, тактильную и другие виды кожной чувствительности, а степень снижения находится в прямой зависимости от частоты,

продолжительности и силы раздражителя. Было доказано, что наибольший обезболивающий эффект отмечается при частоте 100Гц. На участке воздействия вибрации отмечалась сначала реакция раздражения, затем чувство онемения. Механизм обезболивающего действия вибрации обусловлен адаптацией к данному раздражителю в связи с развитием охранительного торможения в корковых клетках при усиленном потоке импульсов с периферических рецепторов (78, 88, 115, 229).

Было изучено действие вибрации на гипоталамо-, гипофизарно-надпочечниковую систему. Выключение экстерорецепторов на участке воздействия не снижает ответную реакцию, а исключение звеньев рефлекторной дуги, в особенности, центральной, играет решающую роль в ответной реакции гипофизарно-надпочечниковой системы на вибрационный раздражитель (6, 102). Кратковременное воздействие на область поясницы ведет к функциональной активности коры надпочечников, при этом наступает угнетение функции щитовидной железы за счет повышения содержания в крови глюкокортикоидов. Наибольшая активность коры надпочечников достигается при частоте 35Гц. В основе механизма данного эффекта предположительно имеет явление биологического резонанса (6, 97, 117).

Механические вибрации оказывают влияние на сосудодвигательную реакцию. Установлено, что слабые раздражения возбуждают сосудодвигательные нервы, что вызывает сужение сосудов и повышение кровяного давления. Сильные, после начального незначительного возбуждения, ведут к возбуждению сосудорасширяющих нервов и параличу сосудосуживающих, что приводит к понижению давления. Сосудистая реакция также зависит от частоты колебаний: при частоте 20-50Гц преобладает сосудистая атония, а при 100-200Гц – ангиоспазм (79, 131). Внешние микровибрации

звуковой частоты увеличивают кровоток в капиллярах за счет снижения сопротивления движению крови. Усиливается приток и отток крови (158, 165, 127).

О роли механических колебаний в жизнедеятельности организма свидетельствует тот факт, что мышечные волокна вибрируют со звуковой частотой. Полагают, что естественная микровибрация мышц, где амплитуда колебаний составляет 1-5 мкм, непосредственно влияет на функцию кровообращения в организме. При такой вибрации в венах образуется своеобразный гидродинамический насос, что обеспечивает не хаотическое, а направленное движение крови и ускоренный ее отток.

Благодаря этому скелетная мышца в состоянии прокачивать кровь при всех видах работы: ритмическом сокращении, статической работе, растяжении и даже в расслабленном состоянии. Внутримышечное давление оказывает влияние на продвижение крови по капиллярам и венам и считается «периферическим сердцем». Внутримышечное «периферическое сердце» работает постоянно не только при мышечных сокращениях, но и в состоянии физиологического покоя. «Периферическое сердце» функционирует на уровне прекапилляров, капилляров, венул и вен, заключенных внутри мышцы. Составляя 40%-50% массы тела, скелетные мышцы в условиях физиологического покоя, и при работе, снабжают себя кровью, возвращая ее сердцу. Экспериментально установлено, что без такого механизма кровообращения, сердце должно было быть в несколько раз мощнее (7, 116, 158, 159). При нарушении кровотока снижается естественная вибрация, возникает зона ишемии, которая сохраняется длительное время. Микровибрации звуковой частоты в данном случае служат фибриллятором капилляров (7, 158).

Главными химическими компонентами, обеспечивающими мышцу энергией, является аденозинтрифосфорная кислота (АТФ) и актомиозин

(АМ), обладающий свойствами АТФ-азы. Система АТФ-АТФ-аза является универсальным биологическим источником энергии. Под влиянием вибрации ферментативная активность актомиозина меняется.. Максимальное подавление активности актомиозинового комплекса наблюдается при частоте вибраций 200Гц. При этой частоте теряется 90% ферментативной активности. В результате проведенных опытов, касающихся реакции актомиозинового комплекса на вибрацию, высказано предположение о резонансном механизме биологического действия вибраций (43, 86, 219).

Дозированная вибрация увеличивает силу мышц, снижает усталость, повышает работоспособность, ускоряет заживление ран (4, 146).

А.Я. Креймер (1972, 1988) показал, что под действием вибраций происходят морфологические и гистохимические изменения. Появлялись клетки с интенсивно окрашенной гематоксилинэозином цитоплазмой, что свидетельствовало об усилении их функционирования. Содержание жира, под действием вибрации в подкожной клетчатке значительно уменьшалось и прогрессивно падало по мере увеличения количества процедур и времени действия (82, 89).

Опытным путем показано, что после воздействия вибраций на кожную проекцию желудка продолжительностью 14мин, отмечалось появление сильного чувства голода, что свидетельствует об усилении выделения желудочного сока. Слюноотделение увеличивалось в первые 5 мин и достигало максимума к 10 минутам, учащалось глотание. После 10-минутного вибрационного воздействия на область печени значительно увеличивалось отделение желчи с повышением в ней холестерина. При воздействии на проекцию почек выделялось больше светлой мочи с меньшим удельным весом. Эти факты позволяют сделать вывод о том, что вибрации усиливают выделительную функцию клеток и органов (78, 81, 82, 259).

Вибрации оказывают выраженное действие на бактерии. При частоте 9000Гц и времени воздействия 60 мин бактерии погибают. Установлено, что механические колебания действуют лишь на общую структуру бактерии, не затрагивая ее белкового компонента. Важно, что каждый вид бактерии обладает повышенной чувствительностью к определенной частоте вибрации (135).

Реакция организма на механические вибрации не ограничивается местными проявлениями. Локальное раздражение нервных рецепторов вызывает ответную реакцию со стороны различных органов и систем в том числе, отдаленных от места воздействия. Повышается функция, в первую очередь, тех органов и систем, которые сегментарно связаны с местом раздражения (81, 102).

Замечено, что при действии вибраций на область шеи стимулируется функция надпочечников (4, 5, 78, 213).

Ответная приспособительная реакция организма на общее сотрясение менее выражена, чем при местном воздействии (168).

Таким образом, под влиянием вибрации возникают ответные реакции организма, которые зависят от локализации воздействия, частоты колебаний, интенсивности, площади и времени действия. Умеренные дозы вибрации носят саногенный характер: нормализуется функциональное состояние центральной нервной системы; улучшается проведение нервного импульса по нервному волокну; отмечается снижение болевой и тактильной чувствительности; активизируется гипоталамо-гипофизарно-надпочечниковая система; повышается уровень региональной гемоциркуляции; повышается местный иммунитет, усиливаются метаболические процессы в тканях (103).

1.3. Клиническое применение механических вибраций

На основании физиологического действия вибрации, вибротерапию используют при широком спектре заболеваний, что обусловлено простотой метода и практически отсутствием побочного действия. Механические колебания активно применяют при заболеваниях центральной и периферической нервной системы, заболеваниях сердечно-сосудистой системы, патологии и травме опорно-двигательного аппарата.

В последнее время большой интерес проявляется к микровибрациям звуковой частоты. Основное и прямое физическое свойство виброакустической терапии – способность увеличивать крово- и лимфоток (158).

В ряде работ имеются сведения об использовании микровибраций звукового диапазона при лечении нарушений центральной нервной системы. Показано влияние виброакустического воздействия на церебральную гемодинамику и с помощью реоэнцефалографии установлено, что микровибрации в большей степени влияют на венозный отток (24). Применение виброакустического метода лечения нейросенсорной тугоухости привело к положительным результатам, что подтверждалось стойким улучшением показателей слуха (155). У больных мигренозной цефалгией отмечали снижение частоты и уменьшение интенсивности приступов головной боли, а анализ реоэнцефалограммы и электроэнцефалограммы указывал на нормализацию венозного оттока. Использование вибраций при детском церебральном параличе приводит к улучшению кровообращения головного и спинного мозга, снижению мышечного тонуса, уменьшению болевого синдрома, улучшению кровоснабжения и регенерации тканей после оперативных вмешательств и клинических проявлений гипертензивного синдрома (8, 25).

Низкочастотные акустические колебания используются при нарушениях сердечно-сосудистой системы. У больных после острого

инфаркта миокарда отмечено улучшение периферического кровообращения (165). Установлено, что воздействие на воротниковую зону и область почек при гипертонической болезни оказывает гипотензивный эффект. Нормализовалась система регуляции сердечного ритма, снижались застойные явления в легких у больных с сердечной недостаточностью. При цереброваскулярной патологии, улучшалась гемодинамика в позвоночных артериях, усиливался метаболический процесс в миокарде левого желудочка, за счет повышения уровня коронарного кровообращения, что подтверждалось допплерэхокардиографическими исследованиями (35).

Высокая эффективность метода была отмечена при лечении как острых, так и хронических воспалительных процессов. Выявлено влияние виброакустической терапии на иммунологические показатели при воспалительной реакции. Повышалась миграция лейкоцитов в зону воспаления и уровень реакции бластной трансформации лимфоцитов (132). Вибротерапию использовали при лечении остеохондроза позвоночника, с целью купирования болевого синдрома, как самостоятельно, так и в комплексе с медикаментозной терапией (60). При лечении детей с врожденным вывихом бедра уменьшался отек и болевой синдром в области сустава, сокращались сроки восстановления нормальной амплитуды движения. Осложнений, побочных реакций или индивидуальной непереносимости не отмечали (77).

О.И. Ефанов (2002) разработал методику бензидамин-виброфореза при лечении артрита височно-нижнечелюстного сустава, что свидетельствует о возможности сочетания виброакустического воздействия с лекарственными препаратами (58). У пациентов после рино-, блефаро- и уранопластики применяли виброакустическую терапию для снятия послеоперационного отека, а виброфорез контратубекса способствовал разволокнению рубцов, что сокращало сроки восстановительного периода (32).

Лечение заболеваний желудочно-кишечного тракта у детей, таких как хронический гастрит, хронический гастродуаденит, дискинезия кишечника, энтероколит с помощью виброакустического воздействия показало положительную клиническую динамику: исчезали боли, улучшался аппетит и общее самочувствие. Дополнительные методы обследования указывали на то, что данный вид лечения нормализует секретообразование и кровоснабжение слизистой оболочки желудка и двенадцатиперстной кишки, улучшает кровоток не только в зоне локального воздействия, но и в русле периферической микроциркуляции (137).

Курс вибротерапии при пиелонефрите и гломерулонефрите способствовал увеличению клубочковой фильтрации, что можно объяснить усилением капиллярного кровотока в почечной ткани. С успехом использовали низкочастотные акустические колебания с целью купирования воспаления при цистите, как в острой, так и в подострой стадии. При хроническом гепатите после курса лечения, по показателям ультразвуковой диагностики, увеличивался отток крови, разгружалась портальная система (68, 97, 114).

Выявлено положительное влияние низкочастотных акустических колебаний на гемодинамику при патологии пародонта, что подтверждено реопародонтографией и лазерной допплеровской флоуметрией (126, 127). Из-за повышенной проницаемости сосудов микрофаги мононуклеарного типа инфильтрируют ткани пародонта, что ведет к резорбции костной ткани, а ацидоз в очаге воспаления приводит к быстрому выведению солей кальция. Длительное венозное полнокровие ведет к тканевой гипоксии, дистрофическим и некротическим изменениям (17, 18).

Нарушения микроциркуляции является ведущим звеном в патогенезе пародонтита: отмечается замедление кровотока, нарушение проницаемости тканевых мембран, сужение и деформация просвета сосудов за счет

утолщения стенок, уменьшения их числа, развивается васкулит (10, 15, 16). Возникающая агрегация форменных элементов крови оказывает повреждающее действие на эндотелий сосудов, что приводит к усилению проницаемости сосудистой стенки. Наибольшему изменению на начальной стадии пародонтита подвергаются посткапиллярные и венулярные микрососуды, расширение и повышение проницаемости которых, приводит к снижению транскапиллярного обмена (49, 91, 246).

Отмечена нормализация микроциркуляции в пародонте после воздействия механических колебаний в области десен. Механическое раздражение вазомоторных, чувствительных и смешанных нервов вызывает расширение кровеносных сосудов, раскрывает резервные капилляры, повышает тонус сосудов, вызывает сокращение мышечных волокон. Это связано с раздражением окончаний чувствительных нервов, заложенных в слизистой оболочке десны и являющихся афферентным концом рефлекторной дуги (160, 161, 162).

Капилляроскопия десен, произведенная до и после вибротерапии, выявляла изменения капилляров в сторону нормализации. Если до воздействия было большое количество расширенных и извилистых капилляров, то после - расширения исчезали, значительно уменьшалась извилистость, увеличивалось общее число капилляров (93).

Как показано в данном обзоре литературы, низкочастотные акустические колебания активно влияют на микроциркуляцию, снижают сосудистое сопротивление капиллярной сети, усиливают венозный отток и лимфоток, повышают местный иммунитет, что послужило основанием использования данного физического фактора и проведения исследований эффективности его действия у больных пародонтитом легкой, средней и тяжелой степени.

Глава 2

Методы обследования и лечения больных пародонтитом

2. 1. Методы обследования

Под наблюдением находилось 150 больных пародонтитом в возрасте от 20 до 75 лет, из них 50 человек легкой степени тяжести, 50 человек средней степени тяжести и 50 человек тяжелой степени.

Больные проходили обследование и лечение на кафедре физиотерапии Московского государственного медико-стоматологического университета.

В таблице 1 представлено распределение больных по степени тяжести заболевания, по полу и возрасту.

Табл. 1

Распределение больных по степени тяжести пародонтита, полу и возрасту.

Возраст	Пол	Степень тяжести пародонтита			Всего
		Легкая	Средняя	Тяжелая	
20-29	М	5	4	–	9
	Ж	13	15	–	28
30-39	М	7	6	4	17
	Ж	12	9	13	34
40-49	М	2	1	7	10
	Ж	10	8	9	27
50-59	М	–	1	2	3
	Ж	1	4	9	14
Старше 60	М	–	1	2	3
	Ж	–	1	4	5
Итого		50	50	50	150

Из таблицы видно, что большинство больных (83,3%) составляли лица молодого и среднего возраста.

Все больные проходили комплексное обследование по нижеприведенной схеме. Схема обследования больного пародонтитом: Ф.И.О., номер истории болезни, возраст, адрес, диагноз, сопутствующие заболевания; данные клинического обследования - рентгенография (РГ), индексная оценка пародонта (пародонтальный индекс, проба Шиллера – Писарева, индекс гигиены), термометрия (ТМ), реопародонтография (РГ), лазерная допплеровская флоуметрия (ЛДФ); проводимое лечение. Результаты обследования вносили в индивидуальную карту пародонтологического больного.

Гигиену полости рта оценивали с помощью индекса Грин-Вермильона (201). Для этого определяли наличие зубного налета и зубного камня на щечной поверхности первых верхних моляров, язычной поверхности первых нижних моляров и вестибулярной поверхности верхних резцов. Отсутствие зубного налета и зубного камня – 0 единиц; на 1/3 коронки зуба – 1 единица; на 2/3 – 2 единицы; более 2/3 – 3 единицы. Для вычисления индекса общую сумму баллов делили на 6 (число обследованных зубов). От 0 до 0,6 уровень индекса низкий, хорошая гигиена полости рта, от 0,7 до 1,6 – средний, от 1,7 до 2,5 высокий уровень индекса, плохая гигиена полости рта и 2,6 – очень плохая (9, 11).

Воспалительные явления в десне определяли пробой Шиллера-Писарева, где использовали раствор Люголя. Интенсивность окрашивания выражали количественно: 0 – отсутствие; 1 – слабое; 2 – среднее; 3 – сильное окрашивание (65).

Измеряли глубину пародонтальных карманов градуированным зондом с четырех сторон зуба. Степень выраженности воспалительно-деструктивных изменений оценивали с помощью пародонтального индекса (ПИ) по Расселлу (9, 65). Критерии оценки следующие: 0 – нет изменений; 1 – легкий гингивит, ограниченный в области десневого сосочка; 2 – гингивит без клинического кармана; 6 – гингивит с

образованием патологического десневого кармана, зуб неподвижен; 8 – выраженная деструкция всех тканей пародонта, зуб подвижен. При подсчете сумму всех оценок делили на количество обследованных зубов.

От 0,1-1 – начальная стадия; 1,5-4,0 – средняя; 4,5-8,0 – тяжелая степень пародонтита.

Рентгеновское обследование включало панорамную рентгенографию, по которой оценивали деструктивные изменения кортикальной пластинки и состояние губчатого вещества (29, 30, 64).

Для измерения температуры десны использовали электротермометр ТПЭМ-1. Измерения проводили на альвеолярном отростке верхней и нижней челюстей в области фронтальных зубов и моляров справа и слева. Во время исследования пациент дышал через нос (9).

Реапародонтографию (РПГ) проводили на реоплетизмографе РПГ-2-02, а запись на видиомониторе, многоканальном полиграфе типа Mingograph-34 (фирма «Siemens Elema»).

Применялась тетраполярная методика с одновременной регистрацией дифференциальной реограммы и электрокардиограммы во втором стандартном отведении. Анализ реопародонтограммы включал качественную и количественную оценки. Качественно оценивали форму РПГ, характер восходящей и нисходящей частей, форму вершины, а также форму и уровень расположения дикротического зубца (113, 101). Вычисляли показатели: 1) качественные - амплитуду быстрого (a) и медленного наполнения (c), амплитуду РПГ (b), амплитуду инцизуры (d) и дикротического зубца (e); 2) временные - время распространения пульсовой волны (Qx), время быстрого (f) и медленного кровенаполнения (ВМН), время восходящей (α) и нисходящей (β) частей РПГ, длительность реограммы (T).

Используя полученные показатели, проводили вычисления следующих индексов:

реографического индекса (РИ), показателя тонуса сосудов (ПТС), индекса периферического сопротивления (ИПС), индекса эластичности (ИЭ), дикротического индекса (ДИ), диастолического индекса (ДС), амплитудно-частотного показателя (АЧП).

Лазерную допплеровскую флоуметрию проводили с помощью лазерного анализатора кровотока ЛАКК-01, изготовляемого НПП «ЛАЗМА» (Москва), соединенного с компьютером PC AT486 под управлением ОС «Windows-95» (70, 71).

Метод лазерной допплеровской флоуметрии основан на оптическом (неинвазивном) зондировании тканей монохроматическим сигналом и анализе частотного спектра монохроматического сигнала, отраженного от движущихся в тканях эритроцитов. Отраженное от неподвижных компонентов ткани лазерное излучение не изменяет своей частоты, а отраженное от эритроцитов имеет допплеровское смещение частоты (68, 136, 169).

Лазерный анализатор кровотока ЛАКК-01 состоит из блока управления, излучателя, фотоприемного устройства и кварцевого световодного зонда, диаметром 3мм и длиной 1,8м. Зонд состоит из трех моноволокон. По одному волокну доставляется лазерное излучение из прибора к исследуемой ткани, по двум другим принимаются отраженные лазерные лучи и поступают в блок обработки анализатора. Источником лазерного излучения является гелий- неоновый лазер типа ЛГИ-207Б, длина волны – 0,63мкм. На выходе мощность лазерного излучения составляет не менее 0,3мВт. Глубина оптического зондирования не превышает 1мм. Регистрируемый сигнал характеризует кровоток в микрососудах в объеме 1 - 1,5мм ткани. В среднем это составляет 3,4 х 10000 эритроцитов.

Характеристика тканевого кровотока, регистрируемая при лазерной допплеровской флоуметрии, представляет собой параметр микроциркуляции, который является функцией от концентрации эритроцитов в зондируемом объеме тканей и их усредненной скорости. Скорость эритроцитов в системе микроциркуляции (артериолы, капилляры, посткапилляры, венулы) измеряется в пределах от 0,1 до 4,5мм в с. Параметр микроциркуляции представляет собой уровень перфузии единицы объема за единицу времени и измеряется в относительно в перфузионных (пф. ед.) или условных единицах (у. е.).

За 30 минут до начала проведения исследования для стабилизации выходного сигнала включали прибор. Больного усаживали в стоматологическое кресло. В компьютер вводили анкетные данные пациента и проводили пробную запись, а затем, в зависимости от величины выходного сигнала, выставляли на выходе коэффициент усиления прибора. Исследовали область прикрепленной десны (ПД) во фронтальном участке альвеолярного отростка и жевательной группы зубов обеих челюстей. Световод устанавливали перпендикулярно, контактно на исследуемый участок десны. Продолжительность каждого замера – 0,5мин. На экране монитора отображалось графическое изображение допплерограммы и показатели микроциркуляции (66, 68, 173, 186).

Регистрировали и рассчитывали следующие показатели:

среднее значение показателя микроциркуляции (М);

среднее квадратичное отклонение амплитуды колебаний кровотока, которая характеризует временную изменчивость микроциркуляции или колебания потока эритроцитов, именуемую, как «флакс» (СКО). Чем выше СКО, тем лучше функционируют механизмы модуляции тканевого кровотока (миогенный, нейрогенный, дыхательный, изменения давления);

коэффициент вариации (KV), который характеризует соотношение между изменениями перфузии (СКО) и средней перфузией (М) и говорит о вкладе вазомоторного компонента в модуляции кровотока: чем выше KV, тем лучше выражена вазомоторная активность. Так называемые флаксмоции характеризуются частотой (F) и амплитудой (А);

амплитуда низкочастотных колебаний (ALF), где частота 0,02-0,2Гц характеризует приток крови;

амплитуда высокочастотных колебаний (AHF), где частота 0,2-0,4Гц характеризует отток крови;

амплитуда кардиальных частот (ACF) или пульсовых, где частота 0,8-1,5Гц, характеризует давление.

Регистрировали показатели, характеризующие активный механизм модуляции кровотока: миогенная и нейрогенная активность – ALF/ M, микросудистый тонус – СКО/ ALF; пассивный механизм модуляции: сердечный ритм флюктуаций – ACF/ СКО, респираторный ритм флюктуаций – AHF/ СКО; индекс эффективности микроциркуляции – ИЭМ.

Статистический анализ в настоящем исследовании применен с целью обработки данных, а также установления достоверности наблюдений, полученных в процессе лечения пародонтита, в соответствии с их статистической значимостью. Обработку полученных результатов проводили на компьютере IBM 486, по методу с использованием Т- критерия Стьюдента.

2. 2. Методы лечения больных пародонтитом

В зависимости от степени тяжести заболевания все больные были разделены на три группы: 1-я группа – больные пародонтитом легкой степени тяжести; 2-я – средней степени тяжести; 3-я – тяжелой степени.

Всем больным на первом этапе лечения было проведено удаление зубного налета, наддесневого и поддесневого зубного камня. При необходимости проводили кюретаж пародонтальных карманов, избирательное пришлифовывание зубов, обучение правилам гигиены полости рта.

Больные каждой группы были разделены на 5 подгрупп. В 1-й подгруппе проводили виброакустическое воздействие при 1-режиме работы аппаратов «Витафон» и «Витафон-2», во второй подгруппе воздействовали вторым режимом, в третьей подгруппе применяли третий режим, в четвертой - четвертый режим, а в пятой подгруппе, которая являлась контрольной, виброакустическое воздействие не проводили.

Табл. 2

Распределение больных в зависимости от степени тяжести пародонтита и проводимого режима лечения от аппарата «Витафон»

Степень тяжести	Режим работы				контроль	Всего
	1	2	3	4		
Легкая	10	10	10	10	10	50
Средняя	10	10	10	10	10	50
Тяжелая	10	10	10	10	10	50
Всего	30	30	30	30	30	150

Аппараты «Витафон» и «Витафон-2» являются источниками акустических колебаний низкой частоты. Рекомендованы комитетом по новой медицинской технике Минздравмедпрома РФ, «Витафон» - протокол №5 от 16 мая 1994г., Регистрационное удостоверение №29-

271/94. «Витафон -2» - протокол №4 и 8 от 14.05 2001г., регистрационный №29/6 – 936-2001. Внесен в Государственый реестр медицинских изделий, Регистрационное удостоверение №29/06040501/3166-02. Низкочастотные акустические колебания в аппаратах «Витафон» и «Витафон-2» имеют 2 частотных диапазона: 1-й от 30-60Гц до 1-3кГц; 2-й от 300-800Гц до 9-18кГц, период изменения частоты – 80-160с, амплитуда микровибраций в 1-м и 3-м режимах работы от 2,8 до 5,4мкм, во 2-м и 4-м режимах от 6 до 12,3мкм. В режимах 3-м и 4-м добавлена импульсная модуляция, период которой 0,5 1,2с.

Аппараты «Витафон» и «Витафон-2» состоят из электронного блока и присоединенных к ним двух спаренных виброфонов. На панели электронного блока размещены переключатели режимов работы (рис.1, 2). Микровибрации передаются через вибрафоны в радиусе 7см тканям организма, непрерывно меняясь в звуковом диапазоне, указанном выше.

Методика проведения процедуры заключалась в следующем. Виброфоны располагали накожно, четырьмя полями: 1-е поле – проекция 8,7 и 4,3 зубов нижней челюсти справа; 2-е поле – проекция 8,7 и 4,3 зубов нижней челюсти слева; 3-е поле – проекция 8,7 и 4,3 зубов верхней челюсти справа; 4-е поле – проекция 8,7 4,3 зубов верхней челюсти слева (рис.3). На каждое поле воздействовали в течение 5 мин. Курс лечения состоял из 10-12 процедур, которые проводили ежедневно или через день.

До лечения и после курса виброакустической терапии проводили комплексное обследование состояния тканей пародонта, которое повторяли через 3 месяца и через год.

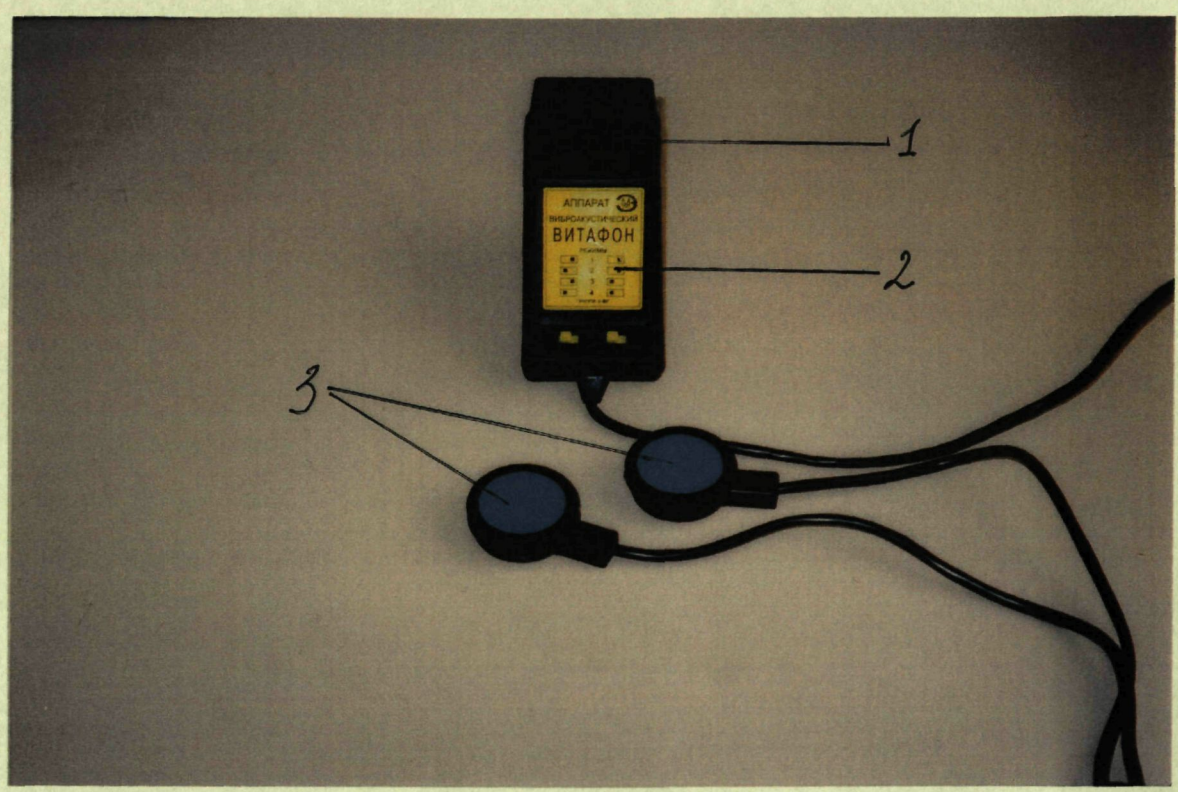

Фото 1. Аппарат «Витафон»: 1 – электронный блок; 2 – панель управления; 3 – виброфоны спаренные.

Фото 2. Аппарат «Витафон-2»: 1 – электронный блок; 2 – панель управления; 3 – виброфоны спаренные.

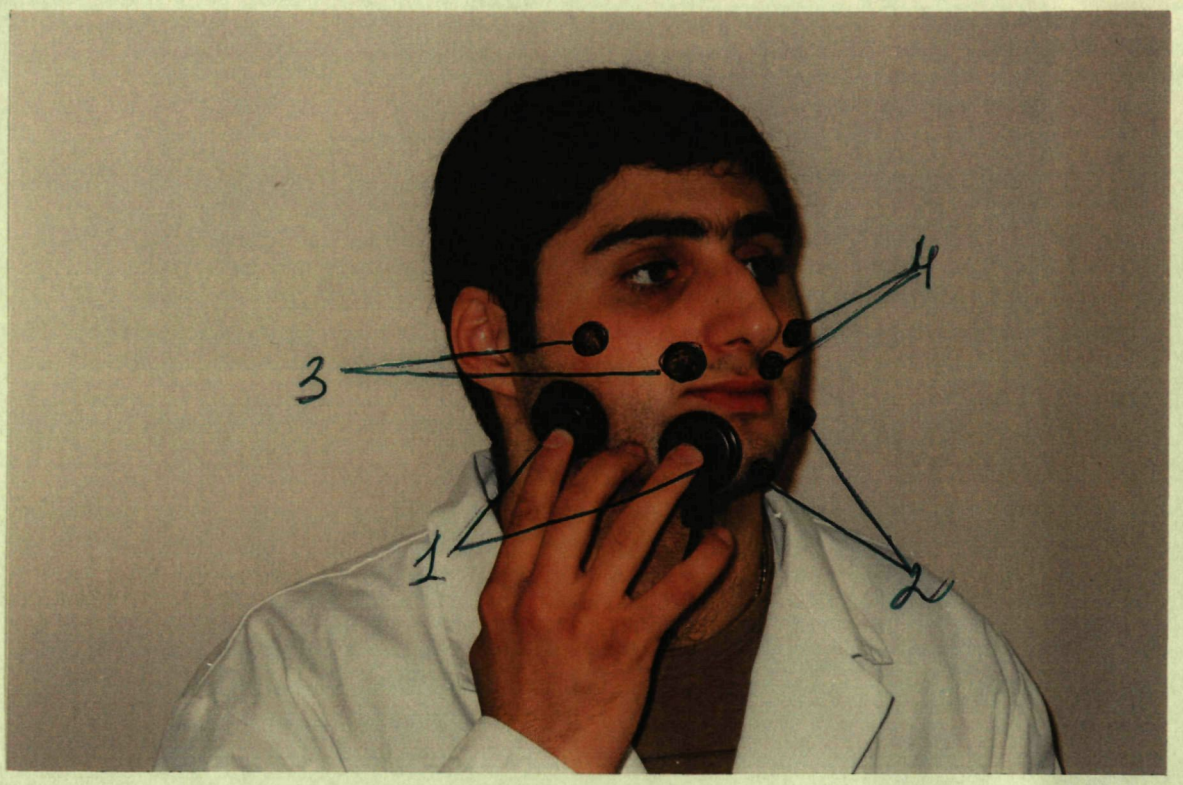

Фото 3. Поля виброакустического воздействия при лечении пародонтита: 1 поле – проекция 8,7 и 4, 3 зубов нижней челюсти справа; 2 поле – проекция 8,7 и 4,3 зубов нижней челюсти слева; 3 поле – проекция 8,7 и 4,3 зубов верхней челюсти справа; 4 поле – проекция 8,7 и 4,3 зубов верхней челюсти слева.

Глава 3

Собственные исследования

3.1. Влияние удаления зубных отложений и кюретажа пародонтальных карманов на клиническое течение и регионарную гемодинамику при пародонтите

Больные пародонтитом легкой степени тяжести предъявляли жалобы на повышенную чувствительность зубов от температурных раздражителей, неприятные ощущения в области десен и кровоточивость при чистке зубов.

При осмотре межзубные сосочки у 86% больных отечны и гиперемированы, неплотно прилегали к шейкам зубов. При зондировании выявлены зубодесневые карманы глубиной 3,1±0,17 мм. У 86% больных отмечался мягкий зубной налет, у 77% наддесневые и поддесневые зубные отложения. Показатели пробы Шиллера-Писарева составили 1,7±0,15, пародонтальный индекс - 0,8±0,07, индекс гигиены - 1,7±0,08. На рентгенограмме - расширение периодонтальной щели в пришеечной области, остеопороз вершин межальвеолярных перегородок, деструкция компактной пластинки на вершинах и боковых отделах.

Температура в области десен в исследуемых участках на верхней и нижней челюстях была снижена у 98% больных по сравнению с интактным пародонтом (табл. 3). Данные нормы t^o десны взяты из архива кафедры.

На верхней челюсти справа температура была снижена на 2,9%, слева - на 2,3%, в центральной части - на 3,1%. На нижней челюсти справа температура снизилась на 2,9%, слева - на 4,3%, в центральной части - на 1,5%, что косвенно свидетельствует о снижении уровня микроциркуляции.

Форма реопародонтограммы (РПГ) по сравнению с РПГ интактного пародонта имела более пологую восходящую часть и

закругленную вершину, смещение дикротического зубца в верхнюю треть катакроты.

Количественный анализ РПГ выявил отличия от показателей при интактном пародонте.

Показатель тонуса сосудов (ПТС) выше на 29,7%, индекс периферического сопротивления (ИПС) - на 13,3% (табл. 4).

Табл. 3

Показатели температуры десны у больных пародонтитом легкой степени (^{o}C).

Зоны измерения	Верхняя челюсть			Нижняя челюсть		
	Справа	Слева	Центр	Справа	Слева	Центр
Норма	34,1±0,06	34,2±0,1	33,3±0,07	34,2±0,08	34,4±0,12	33,6±0,11
Пародонтит легкой степени	33,2±0,15	33,4±0,18	32,2±0,14	34,1±0,15	32,9±0,08	33,1±0,14
P	<0,001	0,001	<0,001	<0,01	<0,01	<0,05

Табл. 4

Показатели реопародонтограммы у больных пародонтитом легкой степени.

Показатели	Норма	Пародонтит легкой степени	P
Q_x (с)	0,17±0,0006	0,17±0,009	>0,1
f (с)	0,05±0,007	0,06±0,004	>0,1
ВОН (с)	0,28±0,006	0,25±0,009	<0,05
ПТС (%)	13,0±0,91	18,5±0,51	<0,01
ИЭ (%)	76,3±2,58	74,1±4,26	<0,01
РИ (Ом)	0,08±0,014	0,081±0,02	>0,1
ДИ (%)	67,1±3,3	69,7±8,44	<0,05
ДС (%)	72,4±3,0	72,1±9,91	>0,1
ИПС (%)	87,7±3,69	101,2±3,61	<0,001
АЧП (Ом/с)	0,003±0,0009	0,004±0,0006	>0,1

По данным лазерной допплеровской флоуметрии (ЛДФ) вычисляли показатели, указывающие на активный и пассивный механизм модуляции кровотока. Показатель микроциркуляции (ПМ) составил 5,80±1,07 (p <0,05); СКО - 3,73±1,36 (p<0,05); KV - 9,80±3,66 (p<0,05); ALF - 3,15±1,28 (p<0,05); AHF - 2,51±1,07 (p<0,05); ACF - 1,06±0,46 (p<0,05); ИЭМ - 1,2±0,26 (p<0,05).

Наиболее информативными показателями ЛДФ были коэффициент вариации (KV) и индекс эффективности микроциркуляции (ИЭМ), которые дают общую оценку состояния микроциркуляции, обусловленной вазомоторной активностью микрососудов.

Больные пародонтитом средней степени тяжести предъявляли жалобы на кровоточивость в области десен при приеме жесткой пищи и чистке зубов, на периодически возникающее воспаление в различных участках десны, на подвижность отдельных групп зубов.

При осмотре слизистая десны отечна, гиперемирована с синюшным оттенком, глубина пародонтальных карманов - 4,4±0,18 мм. Из карманов выделялся серозно-гнойный экссудат. Отмечали большое количество наддесневого и поддесневого зубного камня. Наблюдалась подвижность зубов I-II степени. Шейки зубов и частично корни оголены, высота альвеолярного отростка снижена, имелись одиночные костные карманы. Показания пробы Шиллера-Писарева составляли 2,3±0,08, пародонтальный индекс - 3,6±0,04, индекс гигиены - 1,8±0,07.

На рентгенограмме отмечали деструкцию костной ткани межзубных перегородок до ½ длины корня, имелись очаги остеопороза.

Температура десны по сравнению с нормой была снижена на 1,3-1,4°С. В области верхней челюсти справа температура снижена на 2,3%, слева - на 3,2%, в центральном участке - на 3,3%. На нижней челюсти справа температура снижена на 3,5%, слева - на 3,0%, в центральном участке - на 4,4% (табл. 5).

Табл. 5

Показатели температуры десны у больных пародонтитом средней степени тяжести (°С).

Зоны измерения	Верхняя челюсть			Нижняя челюсть		
	Справа	Слева	Центр	Справа	Слева	Центр
Норма	34,1±0,06	34,2±0,01	33,3±0,07	34,2±0,08	34,4±0,12	33,6±0,11
Пародонтит средней степени	3,3±0,12	33,1±0,11	32,0±0,08	33,0±0,12	33,1±0,08	32,1±0,12
Р	<0,05	<0,001	<0,001	<0,001	<0,001	<0,001

Реопарадонтограмма внешне имела пологую восходящую часть, закругленную вершину и сглаженный дикротический зубец, смещенный в верхнюю часть катакроты. Количественные показатели также были изменены по сравнению с нормой, ПТС - на 32,6%, ИПС - на 27,0%. Наблюдалось снижение индекса эластичности (ИЭ) на 9,4%, что указывало на ухудшение гемодинамики по сравнению с нормой (табл. 6).

При проведении лазерной допплеровской флоуметрии: ПМ - 4,8±1,4 (р <0,05); СКО - 1,94±0,29 (р >0,05); KV - 5,9±0,12 (р <0,05); ALF 1,86±0,3 (р <0,05); AHF - 1,21±0,19 (р <0,05); ACF - 0,91±0,17 (р <0,005); ИЭМ - 1,1±0,12 (р <0,05).

Больные пародонтитом тяжелой степени предъявляли жалобы на кровоточивость в области десен, возникающую спонтанно, а также при чистке зубов и приеме пищи, подвижность зубов, неприятный запах изо рта, периодически возникающее воспаление в деснах.

Табл. 6

Показатели реопародонтограммы у больных пародонтитом средней степени тяжести.

Показатели	Норма	Пародонтит средней степени	P
Q_x (с)	0,17±0,006	0,19±0,01	<0,1
f(с)	0,05±0,007	0,06±0,002	>0,1
ВОН (%)	0,28±0,006	0,27±0,02	>0,1
ПТС (%)	13,0±0,91	19,3±1,33	<0,001
ИЭ (%)	76,3±2,58	69,4±3,42	<0,001
РИ (Ом)	0,08±0,014	0,06±0,014	<0,001
ДИ (%)	67,1±3,3	73,4±8,12	<0,01
ДС (%)	72,4±3,0	82,0±6,24	<0,05
ИПС (%)	87,7±3,69	121,0±8,34	<0,001
АЧП (Ом/с)	0,003±0,0009	0,003±0,0005	>0,01

При осмотре десна отечна, гиперемирована с синюшным оттенком, имелись пародонтальные зубодесневые карманы. Глубина пародонтальных карманов составляла 5,7±0,42 мм, из которых при пальпации выделялся серозно-гнойный экссудат, имелось большое количество наддесневого и поддесневого зубного камня. Подвижность зубов была II-III степени. Проба Шиллера-Писарева составляла 2,7±0,12; пародонтальный индекс - 7,1±0,03; индекс гигиены - 2,3±0,05. На рентгенограмме пародонтальные карманы у отдельных зубов достигали верхушки корня, костная ткань альвеолы атрофирована более ½ длины корня.

Температура в области десны снижена по сравнению с нормой. На верхней челюсти справа температура снижена на 5,3%, слева - на

4,7%, в центральном участке - на 4,5%. На нижней челюсти справа наблюдается снижение температуры на 5,2%, слева - на 5,5%, в центральном участке - на 5,1%, что указывает на нарушение микроциркуляции (табл. 7).

Табл. 7

Показатели температуры десны у больных пародонтитом тяжелой степени (°С).

Зоны измерения	Верхняя челюсть			Нижняя челюсть		
	справа	Слева	Центр	справа	Слева	Центр
Норма	34,1±0,06	34,2±0,1	33,3±0,07	34,2±0,08	34,4±0,12	33,6±0,11
Пародонтит тяжелой степени	32,3±0,12	32,6±0,13	31,8±0,07	32,4±0,09	32,5±0,12	31,9±0,08
p	<0,001	<0,001	<0,001	<0,001	<0,001	<0,001

При качественном анализе РПГ определялось увеличение пологости восходящей части, закругление вершины, смещение дикротического зубца к вершине. ПТС повышен на 43,4%, ИПС повышен на 31,5%. ИЭ снижен на 16,9%, что указывает на нарушение микроциркуляции (табл. 8).

При проведении лазерной допплеровской флоуметрии: ПМ - 4,17±0,92 (p<0,05); СКО - 0,28±0,1(p<0,05); KV - 5,3±0,13 (p<0,05); ALF - 0,39±0,14 (p<0,05); AHF - 0,43±0,18 (p<0,05); ИЭМ - 0,8±0,12 (p<0,05); ACF - 0,43±0,18 (p<0,05).

Табл. 8

Показатели реопародонтограммы у больных пародонтитом тяжелой степени.

Показатели	Норма	Пародонтит тяжелой степени	P
Q_x (с)	0,17±0,0006	0,18±0,009	>0,1
f (с)	0,05±0,007	0,06±0,002	>0,1
ВОН (с)	0,28±0,006	0,26±0,023	<0,1
ПТС (%)	13,0±0,91	23,0±1,83	<0,001
ИЭ (%)	76,3±2,58	63,4±4,51	<0,001
РИ (Ом)	0,08±0,014	0,042±0,013	<0,001
ДИ (%)	67,1±3,3	82,1±3,21	<0,01
ДС (%)	72,4±3,0	81,7±5,93	<0,05
ИПС (%)	87,7±3,69	128,1±6,83	<0,001
АЧП (Ом/с)	0,003±0,0009	0,002±0,0006	>0,1

Таким образом, на основании проведенных исследований можно сделать вывод о том, что основными жалобами больных были неприятные и болевые ощущения в области десен, кровоточивость, самопроизвольная или при приеме пищи, подвижность зубов, неприятный запах изо рта. При осмотре слизистая в области десен отечна, гиперемирована часто с цианотичным оттенком, что свидетельствовало о застойных явлениях в пародонте, десневой край неплотно прилегал к шейкам зубов, имелись зубодесневые и костные карманы, при пальпации из которых у больных пародонтитом средней и тяжелой степени выделялся серозно-гнойный экссудат. На рентгенограмме определялась резорбция костной ткани и очаги

остеопороза. Повышение показателей пробы Шиллера-Писарева свидетельствовали о воспалительном процессе в области десен, повышение пародонтального индекса об усугублении тяжести процесса. Показания дополнительных методов исследования, таких как: термометрия, реопародонтография и лазерная допплеровская флоуметрия указывали на нарушение локальной гемодинамики - повышение тонуса сосудов и периферического сопротивления, снижение эластичности стенок сосудов, снижение вазомоторной активности микрососудов.

После удаления зубных отложений и кюретажа пародонтальных карманов и проведенных гигиенических мероприятий у больных пародонтитом легкой степени тяжести жалобы отсутствовали. При осмотре у 2% больных отмечали незначительную гиперемию зубодесневых сосочков у отдельных групп зубов. Показатель пробы Шиллера-Писарева снизился и составил 0,6±0,08, пародонтальный индекс - на 68% и составил 0,5±0,03, индекс гигиены - на 39% и составил 0,6±0,12.

При проведении термометрии в области десен было отмечено повышение температуры на всех участках в среднем на 0,3-0,5 °С.

Температура десны на верхней челюсти повысилась справа на 2,4 % ($p<0,01$), слева - на 2,1% ($p<0,01$), в центре участка - на 3,1% ($p<0,01$). На нижней челюсти справа повысилась справа на 1,4% ($p<0,05$), слева - на 2,9% ($p<0,01$), в центре участка на 1,2% ($p<0,01$) (табл.9)

Реопародонтограмма качественно претерпела изменения - приобрела заостренную вершину, дикротический зубец сместился к середине катакроты. Изменились количественные показатели: ПТС снизился на 10,8%, ИПС - на 17,6%, индекс эластичности повысился на 13% по сравнению с показателями до лечения (табл. 10). При проведении лазерной допплеровской флоуметрии показатель KV увеличился на 16,2% ($p<0,01$) по сравнению с исходным, ИЭМ

увеличился на 26% (p<0,01). Изменение параметров функциональных методов исследования указывали на повышение уровня микроциркуляции.

Через 3 месяца после лечения 26% больных предъявляли жалобы на кровоточивость десен, возникавшую при чистке зубов. При осмотре зубодесневые сосочки гиперемированы. Показатель пробы Шиллера-Писарева - 0,8±0,04, пародонтальный индекс составил 0,7±0,04, индекс гигиены 0,7±0,04. При проведении термометрии на отдельных участках наблюдали снижение температуры (табл. 9). Показатели РПГ отличались от показателей полученных после лечения (табл.10). Показатели лазерной допплеровской флоуметрии изменились: KV составил 9,8 ± 1,83(p<0,05), ИЭМ - 1,3 ± 0,42 (p<0,05).

Таким образом, через 3 месяца после снятия зубных отложений у больных легкой степени тяжести отмечали изменения в микроциркуляторном русле.

Через год после лечения жалобы больных пародонтитом легкой степени были практически теми же, что и до лечения: неприятные ощущения в области десен, кровоточивость при приеме жесткой пищи и чистке зубов. При осмотре у 64% больных зубодесневые сосочки отечны, гиперемированы. Показания пробы Шиллера-Писарева - 1,4±0,28, пародонтальный индекс составил 0,8±0,03, индекс гигиены - 0,9±0,06. Температура десны снизилась в среднем на 0,5-0,6°С (табл. 9). Реопародонтограмма имела пологую восходящую часть и сглаженный дикротический зубец. Показатели периферического сопротивления и тонуса сосудов повысились и вернулись к значениям, которые были до лечения (табл. 10). При проведении лазерной допплеровской флоуметрии все показатели указывали на нарушение микроциркуляции в тканях пародонта: KV составил 9,9±2,14 (p<0,05); ИЭМ составил 1,2±0,25 (p<0,05).

На основании вышесказанного можно сделать вывод о том, что после снятия зубных отложений, кюретажа пародонтальных карманов и проведенных гигиенических мероприятий у больных пародонтитом легкой степени тяжести жалобы отсутствовали, при осмотре слизистая бледно-розового цвета. У 93% больных показатель пробы Шиллера-Писарева свидетельствовал об отсутствии воспаления. Данные реопародонтограммы и лазерной допплеровской флоуметрии указывали на активацию кровообращения в тканях пародонта. Однако, через 3 месяца после лечения 26% больных предъявляли жалобы на кровоточивость в области десен. При осмотре зубодесневые сосочки у больных пародонтитом легкой степени тяжести отечны, гиперемированы, что указывало на воспалительный процесс в пародонте. Ухудшение клинических показателей и показателей функциональных методов исследования подтверждали нарушение микроциркуляции. Через год после лечения жалобы на кровоточивость в области десен предъявляли 64% больных легкой степени тяжести. При осмотре десны отмечались признаки воспаления и нарушения микроциркуляции. Все показатели клинических и функциональных методов исследования практически вернулись к изначальным.

Больные пародонтитом средней степени тяжести, после снятия зубных отложений и кюретажа пародонтальных карманов, предъявляли жалобы на кровоточивость в области десен - 23%. При осмотре у отдельных пациентов слизистая в области десен гиперемирована.

Показатель пробы Шиллера-Писарева - 1,9±0,07, пародонтальный индекс - 2,9 ± 0,04, индекс гигиены - 0,8±0,06. Температура десны по сравнению с исходными данными повысилась на всех исследуемых участках. На верхней челюсти справа температура повысилась на 2, 1 % ($p<0,01$), слева - на 2,4% ($p<0,01$), в центральном участка - на 2,7% ($p<0,01$). На нижней челюсти температура повысилась справа на 3,5% ($p<0,05$), слева - на 2,4% ($p<0,1$), в центре участка на 2,7% ($p<0,01$) (таб. 11).

Табл. 9

Показатели термометрии у больных пародонтитом легкой степени, в контрольной группе (°С).

Зоны измерения		До лечения (1)	После лечения (2)	Через 3 месяца (3)	Через 1 год (4)	P_{1-2}	P_{1-3}	P_{1-4}	P_{2-3}	P_{2-4}
Верхняя челюсть	Справа	33,2±0,15	34,0±0,02	34,0±0,05	33,4±0,03	<0,01	<0,01	<0,1	>0,1	<0,1
	Центр	32,2±0,14	33,2±0,01	32,9±0,04	32,2±0,06	<0,01	<0,01	<0,1	<0,1	<0,01
	Слева	33,4±0,18	34,1±0,21	34,0±0,02	33,5±0,08	<0,01	<0,01	<0,01	<0,1	<0,05
Нижняя челюсть	Справа	34,1±0,15	34,2±0,07	34,2±0,05	34,1±0,01	<0,05	<0,05	>0,1	>0,1	<0,1
	Центр	33,1±0,14	33,3±0,09	33,2±0,01	33,1±0,07	<0,01	<0,05	<0,1	<0,1	<0,1
	Слева	32,9±0,08	33,9±0,12	33,9±0,09	33,0±0,08	<0,01	<0,01	<0,1	>0,1	<0,01

Табл. 10

Показатели реопародонтографии у больных пародонтитом легкой степени в контрольной группе.

Показатели	До лечения (1)	После лечения (2)	Через 3 месяца (3)	Через 1 год (4)	P_{1-2}	P_{1-3}	P_{1-4}	P_{2-3}	P_{2-4}
Q_x (с)	0,17±0,009	0,17±0,014	0,17±0,0012	0,17±0,009	>0,1	>0,1	>0,1	>0,1	>0,1
f (с)	0,06±0,004	0,05±0,004	0,05±0,008	0,05±0,009	<0,1	<0,1	<0,1	>0,1	>0,1
ВОН (с)	0,25±0,009	0,24±0,007	0,24±0,009	0,24±0,08	<0,1	<0,1	<0,1	>0,1	>0,1
ПТС (%)	18,5±0,51	16,5±1,13	16,9±1,25	18,3±3,08	<0,01	<0,01	<0,01	>0,1	<0,01
ИЭ (%)	74,1±4,26	85,1±2,03	85,03±1,27	76,2±3,07	<0,01	<0,01	<0,01	>0,1	<0,01
ИПС (%)	101,2±3,61	83,2±3,04	84,1±3,04	101,4±1,19	<0,01	<0,01	<0,01	>0,1	<0,01
РИ (Ом)	0,08±0,02	0,081±0,004	0,081±0,003	0,081±0,002	>0,1	>0,1	>0,1	>0,1	>0,1
ДИ (%)	69,7±8,44	60,3±2,15	65,8±3,03	69,6±1,14	<0,01	<0,01	<0,01	<0,01	<0,01
ДС (%)	72,1±9,91	63,8±2,71	67,1±1,07	70,1±0,09	<0,001	<0,01	<0,01	<0,01	<0,01
АЧП (Ом/с)	0,004±0,0006	0,004±0,0009	0,004±0,0008	0,004±0,0006	>0,1	>0,1	>0,1	>0,1	>0,1

Реопародонтограмма изменилась качественно - увеличилась крутизна анакроты и заострилась вершина реографической кривой. Изменились показатели: ПТС снизился на 3,6% (p<0,1), ИПС снизился на 8,2% (p<0,01), ИЭ повысился на 5,2% (p<0,05) (табл. 12). Показатели лазерной допплеровской флоуметрии составили: KV - 6,7±0,67, ИЭМ - 1,4±0,63. При сравнении данных показаний с изначальными, до снятия зубных отложений, KV увеличился на 11,9% (p>0,01) и ИЭМ - на 35,5% (p<0,01).

Таким образом, клинико-функциональные методы исследования свидетельствовали об усилении гемомикроциркуляции.

Через 3 месяца после лечения 38% больных пародонтитом средней степени тяжести предъявляли первоначальные жалобы, такие как кровоточивость в области десен, неприятные ощущения, запах изо рта. При осмотре наблюдали отек десны, гиперемию. Показания пробы Шиллера-Писарева - 1,4±0,28, пародонтальный индекс составил 1,5±0,03, индекс гигиены - 0,8±0,06. Температура десны снизилась в среднем на 0,1-0,2 °С (табл.11). Реографическая кривая отличалась от предыдущей более пологой восходящей частью и закругленной вершиной. Количественные показатели также претерпели изменения. ПТС увеличился на 3,1% (<0,1) ИПС - на 7,3% (p<0,1), ИЭ снизился на 4,3% (p<0,05) (табл.12). При проведении лазерной допплеровской флоуметрии все показатели указывали на нарушение микроциркуляции в тканях пародонта: KV составил 6,2 ± 2,14 (p<0,05), ИЭМ - 1,49 ± 0,25 (p<0,05).

Через 12 месяцев после лечения 70% больных пародонтитом средней степени тяжести предъявляли жалобы на кровоточивость в области десен при чистке зубов и приеме пищи. Осмотр больных выявлял гиперемию слизистой десны, выделение серозно-гнойного экссудата из пародонтальных карманов у отдельных групп зубов. Проба

Шиллера-Писарева составляла 2,4 ± 0,67, пародонтальный индекс - 2,5 ±0,14, индекс гигиены - 0,8 ± 0,06. Температура десны на всех измеряемых участках снизилась по сравнению с показателями после снятия зубных отложений (табл.11). Реопародонтограмма имела пологую восходящую часть и смещенный в верхнюю часть дикротический зубец. ПТС и ИПС повысились и практически вернулись к значениям, которые были до лечения (табл.12). Показатели лазерной допплеровской флоуметрии также вернулись к первоначальным: KV составил 5,9 ± 1,23, ИЭМ - 1,08 ± 0,31.

Таким образом, удаление зубных отложений и кюретаж пародонтальных карманов у больных пародонтитом средней степени тяжести способствовали купированию воспалительного процесса и нормализации микроциркуляции в пародонте, но на короткий срок. Уже через 3 месяца после лечения клинические проявления и показатели функциональных методов исследования подтвердили ухудшение гемомикроциркуляции. Показатели пробы Шиллера-Писарева и пародонтального индекса повысились, несмотря на то, что ИГ изменился незначительно. Через год после лечения количество больных пародонтитом средней степени тяжести, предъявляющих характерные жалобы, возросло до 70%.

Клиническая картина демонстрировала наличие воспалительного процесса. Показатели реопародонтографии и лазерной допплеровской флоуметрии указывали на нарушение гемодинамики в пародонте.

У больных пародонтитом тяжелой степени после снятия зубных отложений и кюретажа пародонтальных карманов кровоточивость в области десен сохранялась у 46%, болевой симптом отсутствовал, степень подвижности зубов уменьшилась. При осмотре у предъявляющих жалобы

Табл. 11

Показатели термометрии у больных пародонтитом средней степени в контрольной группе (°С)

Зоны измерения		До лечения (1)	После лечения (2)	Через 3 месяца (3)	Через 1 год (4)	P_{1-2}	P_{1-3}	P_{1-4}	P_{2-3}	P_{2-4}
Верхняя челюсть	Справа	33,3±0,12	34,0±0,09	34,0±0,01	33,8±0,12	<0,01	<0,01	<0,1	>0,1	<0,1
	Центр	32,0±0,08	33,1±0,02	33,0±0,05	32,9±0,01	<0,01	<0,01	<0,1	>0,1	<0,05
	Слева	33,1±0,11	33,9±0,17	33,8±0,03	33,4±0,21	<0,01	<0,1	>0,1	>0,1	<0,1
Нижняя челюсть	Справа	33,0±0,12	34,2±0,31	34,1±0,01	33,0±0,31	<0,05	<0,05	>0,1	>0,1	<0,05
	Центр	32,1±0,12	33,0±0,06	33,0±0,01	32,4±0,07	<0,01	<0,05	>0,1	>0,1	<0,1
	Слева	33,1±0,08	33,9±0,42	33,7±0,03	33,2±0,25	<0,1	<0,1	>0,1	>0,1	<0,1

Табл. 12

Показатели реопародонтографии у больных пародонтитом средней степени в контрольной группе.

Показатели	До лечения (1)	После лечения (2)	Через 3 месяца (3)	Через год (4)	P_{1-2}	P_{1-3}	P_{1-4}	P_{2-3}	P_{2-4}
Q_x (с)	0,19±0,01	0,18±0,06	0,18±0,09	0,19±0,07	<0,1	<0,1	>0,1	>0,1	<0,1
f (с)	0,06±0,002	0,06±0,001	0,06±0,002	0,06±0,003	>0,1	>0,1	>0,1	>0,1	>0,1
ВОН (с)	0,27±0,02	0,26±0,05	0,26±0,008	0,26±0,007	<0,1	<0,1	<0,1	>0,1	>0,1
ПТС (%)	19,3±1,33	18,6±2,33	18,6±0,83	19,0±0,07	<0,1	>0,1	>0,1	>0,1	<0,1
ИЭ (%)	69,4±3,42	72,9±2,12	71,1±2,1	69,6±1,34	<0,05	<0,05	<0,1	<0,1	<0,05
ИПС (%)	121,0±8,34	111,0±2,01	117,3±10,0	120,4±4,5	<0,01	<0,01	>0,1	<0,1	<0,1
РИ (Ом)	0,06±0,014	0,059±0,004	0,058±0,009	0,06±0,008	>0,1	>0,1	>0,1	>0,1	>0,1
ДИ (%)	73,4±8,12	72,9±9,11	73,1±4,1	73,3±1,58	>0,1	>0,1	>0,1	>0,1	>0,1
ДС (%)	82,0±6,24	78,4±2,31	78,6±2,35	68,1±0,09	<0,05	<0,05	>0,1	>0,1	<0,05
АЧП (Ом/с)	0,003±0,0005	0,003±0,0009	0,003±0,0006	0,003±0,004	>0,1	>0,1	>0,1	>0,1	>0,1

наблюдался отек и гиперемия маргинальной десны. Показания пробы Шиллера-Писарева составияли 1,8±0,43, ПИ составил 4,5±0,08 и ИГ составил 1,2±0,07. Температура десны повысилась. На верхней челюсти справа на 1,5% (p>0,1), слева - на 0,6% (p>0,1), в центральном участке - на 0,6% (p>0,1). На нижней челюсти справа температура повысилась на 0,6% (p>0,1), слева - на 0,9% (p>0,1), в центральном участке - на 0,3% (p>0,1) (табл. 13). На реопародонтограмме восходящая часть менее пологая и менее закруглена вершина. Количественные показатели также изменились и указывали на улучшение гемомикроциркуляции в тканях пародонта. ПТС снизился на 12,6% (p<0.05), ИПС снизился на 5,3% (p<0,01), ИЭ увеличился на 2,8% (p<0,1) (табл. 14). Показатели допплерограммы также подтверждают усиление гемодинамики: KV увеличился на 10,1% (p<0.05) и составил 5,9±0,11, ИЭМ увеличился на 14,5% (p<0.01) и составил 1,1±1,03.

Спустя 3 месяца после снятия зубных отложений и кюретажа пародонтальных карманов 62% больных предъявляли жалобы на кровоточивость в области десен при приеме твердой пищи и чистке зубов. Некоторые больные предъявляли жалобы на боли и неприятные ощущения в области десен. При осмотре наблюдали гиперемию и отечность десневого края, подвижность зубов, из пародонтальных карманов выделялся серозно-гнойный экссудат. Показания пробы Шиллера-Писарева составили 2,1±0,17, пародонтальный индекс - 4,3±0,12, индекс гигиены - 0,7±0,03. Температура десны на всех исследуемых участках снизилась. На верхней челюсти справа температура снизилась на 0,6% (p>0,1), слева - на 0,6% (p>0,1), в центральном участке - на 1,6% (p>0,1). На нижней челюсти справа температура снизилась на 0,3% (p>0,1), слева - на 0,6% (p>0,1), в центральном участке осталась без изменений. Снижение температуры указывало на ухудшение микроциркуляции в данной области (табл.13). Реографическая кривая претерпела изменения - стала более пологой

восходящая часть, а вершина – более закругленной. Количественные показатели приблизились к первоначальным. ПТС повысился на 0,5% (p>0,1), ИПС - на 0,08% (p>0,1), ИЭ понизился на 1,6% (p>0,1), что свидетельствует об ухудшении эластичности стенок капилляров и повышении периферического сопротивления крови (табл. 14). Показатели допплерограммы также изменились в сторону ухудшения микроциркуляции: KV снизился на 6,7% (p>0,01) и составил 5,5±0,12, ИЭМ снизился на 11% (p<0,01) и составил 0,98±0,001, что свидетельствует о снижении вазомоторной активности капилляров и об ухудшении микроциркуляции.

Через 12 месяцев после лечения 96% больных предъявляли первоначальные жалобы. При осмотре десна отечна, гиперемирована с синюшным оттенком, при пальпации выделялся серозно-гнойный экссудат, отмечалась болезненность, подвижность зубов - II-III степени. Показания пробы Шиллера-Писарева составляли 2,4±0,23, ПИ - 5,7±0,18, ИГ - 1,4±0,11. Температура десны снизилась в среднем на 0,3-0,5 °С по сравнению с показателями полученными сразу после лечения. На верхней челюсти температура десны понизилась справа на 1,5% (p>0,1), слева - на 0,6% (p>0,1), в центральном участке - на 0,6% (p>0,1). На нижней челюсти справа температура понизилась на 0,3% (p>0,1), слева - на 1,2% (p>0,1), в центральном участке осталась без изменений. (табл. 13). На реопародонтограмме восходящая и нисходящая части остались более пологими, вершина закруглена. Количественные показатели практически вернулись к первоначальным. ПТС увеличился на 7,4% (p<0,1), ИПС - на 4,3% (p<0,05), ИЭ уменьшился на 0,5% (p<0,1) (табл. 14). Показатели допплеровской флоуметрии в основном стали близкими к исходным. KV составил 5,2± 0,31 (p< 0,01), ИЭМ - 1,0±0,03 (p<0,05).

Табл. 13

Показатели термометрии у больных пародонтитом тяжелой степени в контрольной группе (°С).

Зоны измерения		До лечения (1)	После лечения (2)	Через 3 месяца (3)	Через 1 год (4)	P_{1-2}	P_{1-3}	P_{1-4}	P_{2-3}	P_{2-4}
Верхняя челюсть	Справа	32,3±0,12	32,8±0,03	32,6±0,01	32,6±0,01	>0,1	>0,1	>0,1	>0,1	>0,1
	Центр	31,8±0,07	32,0±0,01	31,8±0,04	31,8±0,04	>0,1	>0,1	>0,1	>0,1	>0,1
	Слева	32,6±0,13	32,8±0,04	32,6±0,21	32,6±0,21	>0,1	>0,1	>0,1	>0,1	>0,1
Нижняя челюсть	Справа	32,4±0,09	32,6±0,01	32,5±0,03	32,5±0,03	>0,1	>0,1	>0,1	>0,1	>0,1
	Центр	31,9±0,08	32,0±0,08	32,0±0,01	32,0±0,01	>0,1	>0,1	>0,1	>0,1	>0,1
	Слева	32,5±0,12	32,8±0,04	32,6±0,15	32,6±0,15	>0,1	>0,1	>0,1	>0,1	>0,1

Табл.14

Показатели реопародонтографии у больных пародонтитом тяжелой степени в контрольной группе.

Показатели	До лечения (1)	После лечения (2)	Через 3 месяца (3)	Через год (4)	P_{1-2}	P_{1-3}	P_{1-4}	P_{2-3}	P_{2-4}
Q_x (с)	0,18±0,009	0,18±0,008	0,18±0,007	0,18±0,009	>0,1	>0,1	>0,1	>0,1	<0,1
f (с)	0,06±0,002	0,06±0,009	0,06±0,006	0,06±0,003	>0,1	>0,1	>0,1	>0,1	>0,1
ВОН (с)	0,26±0,023	0,25±0,004	0,26±0,007	0,26±0,02	<0,1	>0,1	>0,1	>0,1	>0,1
ПТС (%)	23,0±1,83	21,1±0,25	21,1±0,81	22,8±0,61	<0,05	<0,1	>0,1	>0,1	<0,1
ИЭ (%)	63,4±4,51	65,2±3,96	64,1±2,33	63,4±4,03	<0,1	<0,1	>0,1	>0,1	<0,1
ИПС (%)	128,1±6,83	121,3±7,34	121,4±1,27	126,7±3,33	<0,01	<0,01	>0,1	<0,1	<0,05
РИ (Ом)	0,042±0,013	0,041±0,06	0,041±0,05	0,042±0,01	>0,1	>0,1	>0,1	>0,1	>0,1
ДИ (%)	82,1±3,21	76,4±1,75	75,3±2,34	77,7±2,35	<0,05	<0,05	<0,05	>0,1	>0,1
ДС (%)	81,7±5,93	78,9±1,5	78,8±2,37	80,2±3,21	<0,1	<0,1	>0,1	>0,1	<0,1
АЧП (Ом/с)	0,002±0,0006	0,002±0,0008	0,002±0,0004	0,002±0,005	>0,1	>0,1	>0,1	>0,1	>0,1

На основании вышеизложенного можно сделать вывод о том, что удаление зубных отложений, кюретажа пародонтальных карманов и проведение гигиенических мероприятий у больных пародонтитом тяжелой степени ведет к временному улучшению клинической картины и микроциркуляции в тканях пародонта, но уже через 3 месяца после лечения появились симптомы, указывающие на ухудшение кровообращения в пародонте. Спустя год после лечения практически все симптомы и жалобы больных вернулись к исходным. При проведении дополнительных методов исследования все показатели подтверждали нарушение микроциркуляции и даже отдельные указывали на ухудшение. При опросе было выяснено, что при этом больные соблюдали гигиенические мероприятия, и ИГ составил 1,4±0,1. Полученные результаты свидетельствовали о том, что лечебные манипуляции у больных пародонтитом легкой, средней и тяжелой степени, такие как снятие зубных отложений, кюретаж пародонтальных карманов и проведение гигиенических мероприятий не давали стойкого положительного клинического эффекта.

3.2. Влияние виброакустического воздействия на клиническое течение и региональную гемодинамику у больных пародонтитом легкой степени тяжести

После снятия зубных отложений и кюретажа зубодесневых карманов больным 1-й подгруппы проводили виброакустическое воздействие при 1-м режиме работы аппарата, 2-й подгруппе - при 2-м режиме, 3-й подгруппе - при 3-м режиме и 4-й подгруппе - при 4-м режиме.

При 1-м режиме работы аппарата «Витафон» после проведенного лечения жалобы у больных отсутствовали. При осмотре слизистая бледно-розового цвета, плотно прилегает к

шейкам зубов. Показания пробы Шиллера-Писарева составили 0,4±0,12, пародонтальный индекс составил 0,4±0,12. Индекс гигиены - 0,6±0,04. Температура повысилась до 33,0-34,2 °С. На верхней челюсти справа температура повысилась на 1,4% (p>0,1), слева - на 0,3% (p>0,1), в центральном участке - на 1,8% (p>0,1). На нижней челюсти справа температура повысилась на 0,9% (p>0,1), слева - на 1,2% (p>0,1), в центральном участке - на 1,2% (p>0,1). Повышение температуры указывало на усиление микроциркуляции в данной области (табл. 15). На реопародонтограмме восходящая часть имела крутой подъем и заостренную вершину. ПТС снизился на 3% (p>0,1), ИПС - на 2,2% (p<0,1), ИЭ повысился на 0,5% (p<0,1), что указывало на усилении гемодинамики в пародонтите (табл. 16). Показатели допплеровской флоуметрии при сравнении с контрольной подгруппой: KV повысился на 1,6% (p>0,01), что составило 11,9±3,56, ИЭМ повысился на 21% (p>0,01) и составил 1,9±0,14.

Через 3 месяца после лечения у 4,3% больных появились жалобы на кровоточивость в области десен при чистке зубов. При осмотре у этих пациентов отмечали гиперемию зубодесневых сосочков. Показатели пробы Шиллера-Писарева составляли 0,6±0,13, пародонтальный индекс - 0,6±0,18, индекс гигиены - 0,6±0,05. Температура десны не изменилась (табл. 15). Реографическая кривая практически не изменилась, и количественные показатели также мало претерпели изменения. ПТС и ИПС остались без изменений, ИЭ снизился на 0,2%, при сравнении с показателями после ВАВ (табл. 16) Показатели допплерограммы также остались прежними и составили KV - 11,9±3,56, и ИЭМ - 1,9±0,14.

Табл. 15

Показатели термометрии у больных пародонтитом легкой степени после виброакустической терапии (ВАТ) при 1-ом режиме работы аппарата «Витафон» (°С).

Зоны измерения		До лечения (1)	Контроль (2)	ВАТ (3)	Через 3 месяца (4)	Через 1 год (5)	p_{1-3}	p_{1-4}	p_{1-5}	p_{2-3}	p_{2-4}	p_{2-5}
Верхняя челюсть	П	33,2±0,15	34,0±0,02	34,5±0,01	34,5±0,03	33,8±0,01	<0,1	<0,1	>0,1	>0,1	>0,1	<0,1
	Ц	32,2±0,03	33,2±0,01	33,5±0,02	33,3±0,01	33,3±0,03	<0,1	<0,1	<0,1	>0,1	>0,1	>0,1
	Л	33,4±0,01	34,1±0,21	34,4±0,01	34,5±0,01	33,9±0,05	<0,1	<0,1	>0,1	>0,1	>0,1	>0,1
Нижняя челюсть	П	34,1±0,15	34,2±0,11	34,5±0,03	34,5±0,01	34,3±0,01	>0,1	>0,1	>0,1	>0,1	>0,1	>0,1
	Ц	33,1±0,14	33,2±0,07	33,0±0,01	33,0±0,01	33,0±0,09	>0,1	>0,1	>0,1	>0,1	>0,1	>0,1
	Л	32,9±0,08	33,0±0,08	34,4±0,09	34,5±0,01	33,6±0,12	<0,1	<0,1	>0,1	<0,1	<0,1	<0,1

Табл. 16

Показатели реопародонтографии у больных пародонтитом легкой степени после виброакустической терапии (ВАТ) при 1-ом режиме работы аппарата «Витафон».

Индекс	До лечения (1)	Контроль (2)	ВАТ (3)	Через 3 месяца (4)	Через год (5)	P_{1-3}	P_{1-4}	P_{1-5}	P_{2-3}	P_{2-4}	P_{2-4}
Q_x (с)	0,17±0,009	0,17±0,014	0,17±0,008	0,17±0,01	0,17±0,015	>0,1	>0,1	>0,1	>0,1	>0,1	>0,1
f (с)	0,06±0,004	0,05±0,04	0,05±0,01	0,05±0,01	0,05±0,04	>0,1	>0,1	>0,1	>0,1	>0,1	>0,1
ВОН (с)	0,25±0,009	0,24±0,007	0,24±0,001	0,24±0,001	0,24±0,005	>0,1	>0,1	>0,1	>0,1	>0,1	>0,1
ПТС (%)	18,5±0,51	16,5±1,13	16,0±1,02	16,0±1,21	17,3±2,95	<0,1	<0,1	>0,1	>0,1	<0,1	<0,1
ИЭ (%)	74,1±4,26	85,1±2,03	85,6±1,25	85,4±0,23	85,2±3,83	<0,05	<0,05	<0,05	>0,1	<0,1	>0,1
ИПС (%)	101,0±3,61	83,2±3,04	81,4±1,76	81,2±2,76	82,9±1,09	<0,01	<0,01	<0,01	<0,1	<0,05	>0,1
РИ (Ом)	0,081±0,02	0,081±0,004	0,081±0,003	0,081±0,003	0,081±0,004	>0,1	>0,1	>0,1	>0,1	>0,1	>0,1
ДИ (%)	69,7±8,44	60,3±2,15	60,1±2,14	60,0±2,33	60,2±7,31	<0,01	<0,01	<0,01	>0,1	>0,1	>0,1
ДС (%)	72,1±9,91	63,8±2,71	31,0±1,81	61,2±1,55	62,4±1,95	<0,01	<0,01	<0,01	<0,1	<0,1	>0,1
АЧП (Ом/с)	0,004±0,0006	0,004±0,0009	0,004±0,0009	0,004±0,0008	0,004±0,0009	>0,1	>0,1	>0,1	>0,1	>0,1	>0,1

Через год после лечения жалобы на кровоточивость в области десен были у 18% больных. При осмотре наблюдали гиперемию и отек маргинальной десны. Показания пробы Шиллера-Писарева повысились и составили 0,8±0,12, ПИ также увеличился - 0,7±0,45, ИГ составил 0,6±0,61. Температура десны на верхней челюсти справа снизилась на 0,6% ($p<0,1$), слева - на 0,6% ($p>0,1$), в центральном участке - на 0,3% ($p>0,1$). На нижней челюсти справа температура понизилась на 0,3% ($p>0,1$), слева понизилась на 1,9% ($p>0,1$), в центральном участке понизилась на 0,6% ($p>0,1$). На основании результатов термометрии можно сделать вывод, что после виброакустического воздействия усиления микроциркуляции на отдельных участках десны сохранялось в течение года (табл. 15). Данные реопародонтограммы претерпели незначительные изменения. Реографическая кривая имела более пологую восходящую часть и закругленную вершину. ПТС повысился, но оставался пониженным на 0,3% ($p<0,1$) по сравнению с показателями в контрольной группе больных ИПС - на 0,4% ($p<0,1$), ИЭ оставался повышенным на 0,1% ($p>0,1$) (табл. 16). При проведении лазерной допплеровской флоуметрии: KV оставался вовышенным на 1,3% ($p<0,05$), индекс эффективности микроциркуляции - на 18% ($p<0,05$).

Таким образом, применение 1-го режима работы аппарата «Витафон» способствовало снижению воспаления в тканях пародонта, что подтверждали показатели пробы Шиллера-Писарева и пародонтального индекса. Показатели термометрии, реопародонтографии и лазерной допплеровской флоуметрии свидетельствовали об улучшении гемомикроциркуляции.

Спустя 3 месяца после лечения только у 4,3% больных были жалобы на кровоточивость в области десен, но клинико-функциональные показатели изменились незначительно.

Через год после лечения жалобы на кровоточивость предъявляли 18% больных, клинико-функциональные показатели ухудшились по сравнению с таковыми после лечения, но все показатели оставались выше, чем до проведенного лечения.

2-ой подгруппе больных проводили виброакустическое воздействие от 2-го режима работы аппарата «Витафон». После проведенного лечения жалобы больных отсутствовали. При осмотре слизистая бледно-розового цвета, плотно прилегает к шейкам зубов. Показатель пробы Шиллера-Писарева составил 0,3±0,12, ПИ - 0,3±0,08, ИГ - 0,7±0,16. Температура во всех исследуемых участках повысилась: на верхней челюсти справа - на 1,4% ($p>0,1$), слева - на 1,2% ($p>0,1$), в центральном участке - на 1,2% ($p>0,1$). На нижней челюсти справа температура повысилась на 0,9% ($p>0,1$), слева - на 1,4% ($p<0,05$), в центральном участке - на 0,3% ($p>0,1$) (табл. 17).

Реопародонтограмма отличалась крутым подъемом и заостренной вершиной. Отмечали снижение ПТС ИПС. ИЭ повысился. ПТС снизился на 9% ($p<0,1$), ИПС - на 2,3% ($p<0,1$), ИЭ повысился на 1,7% ($p>0,1$) (табл. 18). .Показатели лазерной допплеровской флоуметрии: KV повысился на 9,3% ($p>0,01$) и составил 12,9±0,51, ИЭМ повысился на 42,3% ($p>0,01$) и составил 2,6±0,02. Изменения показателей реопародонтографии и лазерной допплеровской флоуметрии свидетельствуют об усилении микроциркуляции, о повышении вазомоторной активности микрососудов, после воздействия низкочастотными акустическими колебаниями.

Табл. 17

Показатели термометрии у больных пародонтитом легкой степени после виброакустической терапии (ВАТ) при 2-ом режиме работы аппарата «Витафон» (°С).

Зоны измерения		До лечения (1)	Контроль (2)	ВАТ (3)	Через 3 месяца (4)	Через 1 год (5)	p_{1-3}	p_{1-4}	p_{1-5}	p_{2-3}	p_{2-4}	p_{2-5}
Верхняя челюсть	П	33,2±0,15	34,0±0,02	34,5±0,02	34,5±0,01	34,2±0,36	<0,05	<0,05	<0,1	>0,1	>0,1	<0,1
	Ц	32,2±0,14	33,2±0,01	33,8±0,01	33,8±0,03	33,0±0,21	<0,1	<0,1	>0,1	>0,1	>0,1	>0,1
	Л	33,4±0,18	34,1±0,21	34,5±0,04	34,5±0,04	34,3±0,65	<0,05	<0,05	<0,05	>0,1	>0,1	>0,1
Нижняя челюсть	П	34,1±0,15	34,2±0,11	34,5±0,51	34,5±0,01	34,2±0,29	>0,1	>0,1	>0,1	>0,1	>0,1	>0,1
	Ц	31,1±0,14	33,2±0,07	33,1±0,01	33,0±0,02	32,8±0,85	<0,05	<0,05	<0,1	>0,1	>0,1	<0,1
	Л	32,9±0,08	33,0±0,08	34,5±0,21	34,5±0,04	33,41±0,01	<0,05	<0,05	<0,05	<0,05	<0,05	<0,05

Табл. 18

Показатели реопародонтографии у больных пародонтитом легкой степени после виброакустической терапии (ВАТ) при 2-ом режиме работы аппарата «Витафон».

Индекс	До лечения (1)	Контроль (2)	ВАТ (3)	Через 3 месяца (4)	Через год (5)	P_{1-3}	P_{1-4}	P_{1-5}	P_{2-3}	P_{2-4}	P_{2-4}
Q_x (с)	0,17±0,009	0,17±0,014	0,17±0,009	0,17±0,01	0,17±0,09	>0,1	>0,1	>0,1	>0,1	>0,1	>0,1
f (с)	0,06±0,004	0,05±0,04	0,05±0,01	0,05±0,001	0,05±0,001	>0,1	>0,1	>0,1	>0,1	>0,1	>0,1
ВОН (с)	0,25±0,009	0,24±0,007	0,24±0,001	0,24±0,001	0,24±0,002	>0,1	>0,1	>0,1	>0,1	>0,1	>0,1
ПТС (%)	18,5±0,51	16,5±1,13	15,0±1,02	15,7±1,24	15,7±1,21	<0,1	<0,1	>0,1	<0,1	<0,1	<0,1
ИЭ (%)	74,1±4,26	85,1±2,03	85,6±1,25	86,1±2,15	86,1±1,50	<0,05	<0,05	<0,05	>0,1	>0,1	>0,1
ИПС (%)	101,2±3,61	83,2±3,04	81,3±4,51	81,2±1,18	81,6±3,46	<0,01	<0,01	<0,01	<0,1	<0,1	>0,1
РИ (Ом)	0,081±0,02	0,081±0,004	0,081±0,003	0,081±0,001	0,081±0,001	>0,1	>0,1	>0,1	>0,1	>0,1	>0,1
ДИ (%)	69,7±8,44	60,3±2,15	60,1±2,14	60,2±1,13	60,3±0,009	<0,05	<0,05	<0,05	>0,1	>0,1	>0,1
ДС (%)	72,1±9,91	63,8±2,71	31,0±1,81	63,0±3,45	63,4±0,18	<0,05	<0,05	<0,05	>0,1	>0,1	>0,1
АЧП (Ом/с)	0,004±0,0006	0,004±0,0009	0,004±0,0009	0,004±0,0008	0,004±0,0009	>0,1	>0,1	>0,1	>0,1	>0,1	>0,1

Через 3 месяца после лечения 1,5% больных предъявляли жалобы на кровоточивость в области десен во время чистки зубов. При осмотре у 9,6% больных обнаружена незначительная гиперемия в области маргинальной десны. Показатели пробы Шиллера-Писарева составили 0,5±0,45, пародонтальный индекс - 0,6±0,12, индекс гигиены - 0,7±0,34. Реографическая кривая качественно практически не изменилась. ПТС остался сниженным по сравнению с цифрами, полученными после снятия зубных отложений, на 2,4% ($p<0,1$), ИПС - на 2,4% ($p<0,1$), ИЭ - повышен на 1,2% ($p>0,1$) (табл. 18). Температура десны осталась прежней (табл. 17). Показатели лазерной допплеровской флоуметрии: KV остался практически без изменений и составил 12,6±0,92, ИЭМ остался повышенным и составил 2,5±0,12.

Через год после лечения 10% больных предъявляли жалобы на кровоточивость в области десен. Объективно - в области десневого края определяли гиперемию и отечность у 12% больных. Показатель пробы Шиллера-Писарева составил 0,7±0,18, ПИ - 0,8±0,67, ИГ - 0,7±0,89. Температура десны на верхней челюсти повысилась справа на 0,6% ($p<0,1$), слева - на 0,6% ($p>0,1$), в центральном участке - небольшое снижение температуры на 0,3% ($p>0,1$). На нижней челюсти справа - повышение температуры на 0,3% ($p>0,1$), слева - на 1,2% ($p<0,05$), в центральном участке - на 0,3% ($p<0,1$) (табл. 17). Реопародонтограмма изменилась качественно, восходящая часть стала более пологой, вершина закруглилась. ПТС остался сниженным на 1,2% ($p<0,1$), ИПС - на 1,9% ($p>0,1$), ИЭ повышен на 1,2% ($p>0,1$) (табл. 18). Показатели лазерной допплеровской флоуметрии: KV остался повышенным на 1,6% и составил 11,9±0,12 ($p<0,05$), ИЭМ остался повышенным на 25% и составил 2,0±0,18 ($p<0,05$).

На основании полученных данных можно сделать вывод, о том, что при использовании 2-го режима работы от аппарата «Витафон» у

больных с диагнозом пародонтит легкой степени тяжести наблюдалось улучшение микроциркуляции и снижение явлений воспаления.

В 3-й подгруппе больных проводили лечение при 3-м режиме работы аппарата «Витафон». После проведенного лечения жалобы у больных отсутствовали. Показатель пробы Шиллера-Писарева составил 0,4±0,34, ПИ - 0,3±0,11, ИГ - 0,7±0,16. Температура десны на верхней челюсти справа повысилась на 1,4% ($p>0,1$), слева - на 0,3% ($p>0,1$), в центральном участке - на 0,3% ($p>0,1$). На нижней челюсти температура повысилась справа на 0,6% ($p>0,1$), слева - на 2,7% ($p<0,05$), в центральном участке - на 0,3% ($p>0,1$), что косвенно свидетельствует об усилении кровотока в пародонте (табл. 19).

На реопародонтограмме восходящая часть стала более крутой и с заостренной вершиной. ПТС снизился на 4,2% ($p<0,1$), ИПС - на 1,4% ($p>0,1$), ИЭ повысился на 1,1% ($p>0,1$) (табл. 20). При проведении лазерной доплеровской флоуметрии: KV повысился на 3,3% ($p<0,01$) и составил 12,1±0,01, ИЭМ повысился на 25% ($p<0,01$) и составил 2,0±0,04.

Через 3 месяца 2,1% больных предъявляли жалобы на кровоточивость в области десен при приеме пищи. При осмотре у больных, которые предъявляли жалобы имелся отек и гиперемия в области маргинальной десны. Показатель пробы Шиллера-Писарева составил 0,5±0,12, пародонтальный индекс - 0,6±0,45, индекс гигиены - 0,7±0,05. Температура десны на верхней челюсти справа осталась повышенной на 1,4% ($p>0,1$), слева - на 1,6% ($p>0,1$), в центральном участке снизилась на 0,3% ($p>0,1$). На нижней челюсти температура справа осталась повышенной на 0,6% ($p>0,1$), слева - на 1,6% ($p<0,05$), в центральном участке снизилась на 0,3% ($p>0,1$). Показатели термометрии свидетельствуют об ухудшении микроциркуляции в пародонтите в области центрального отдела.

Табл. 19

Показатели термометрии у больных пародонтитом легкой степени после виброакустической терапии (ВАТ) при 3-ем режиме работы аппарата «Витафон» (°С).

Зоны измерения		До лечения (1)	Контроль (2)	ВАТ (3)	Через 3 месяца (4)	Через 1 год (5)	p_{1-3}	p_{1-4}	p_{1-5}	p_{2-3}	p_{2-4}	p_{2-5}
Верхняя челюсть	П	33,2±0,15	34,0±0,02	34,5±0,18	34,5±0,01	34,2±0,36	<0,05	<0,05	<0,1	>0,1	>0,1	<0,1
	Ц	32,2±0,14	33,0±0,01	33,6±0,09	33,9±0,03	33,3±0,21	<0,1	>0,1	>0,1	>0,1	>0,1	>0,1
	Л	33,4±0,18	34,1±0,21	34,2±0,19	34,5±0,04	34,3±0,65	<0,05	<0,05	<0,05	>0,1	>0,1	>0,1
Нижняя челюсть	П	34,1±0,15	34,2±0,11	34,5±0,06	34,5±0,01	34,2±0,29	>0,1	>0,1	>0,1	>0,1	>0,1	>0,1
	Ц	31,1±0,14	33,2±0,07	33,1±0,01	33,0±0,02	32,8±0,85	<0,05	<0,05	<0,1	>0,1	>0,1	<0,1
	Л	32,9±0,08	33,0±0,08	33,9±0,26	34,5±0,04	33,41±0,01	<0,05	<0,05	<0,05	<0,05	<0,05	<0,05

Табл. 20

Показатели реопародонтографии у больных пародонтитом легкой степени после ВАТ при 3-ем режиме работы аппарата «Витафон».

Индекс	До лечения (1)	Контроль (2)	ВАТ (3)	Через 3 месяца (4)	Через год (5)	P_{1-3}	P_{1-4}	P_{1-5}	P_{2-3}	P_{2-4}	P_{2-4}
Q_x (с)	0,17±0,009	0,17±0,014	0,17±0,012	0,17±0,011	0,17±0,09	>0,1	>0,1	>0,1	>0,1	>0,1	>0,1
f (с)	0,06±0,004	0,05±0,04	0,05±0,001	0,05±0,001	0,05±0,003	>0,1	>0,1	>0,1	>0,1	>0,1	>0,1
ВОН (с)	0,25±0,009	0,24±0,007	0,24±0,09	0,24±0,09	0,24±0,007	>0,1	>0,1	>0,1	>0,1	>0,1	>0,1
ПТС (%)	18,5±0,51	16,5±1,13	15,8±0,09	15,8±0,19	15,9±1,57	<0,05	<0,05	<0,05	<0,1	<0,1	<0,1
ИЭ (%)	74,1±4,26	85,1±2,03	86,0±0,16	86,0±0,01	86,0±1,35	<0,05	<0,05	<0,05	>0,1	>0,1	>0,1
ИПС (%)	101,2±3,61	83,2±3,04	82,0±2,51	82,0±2,51	82,1±3,11	<0,01	<0,01	<0,01	>0,1	>0,1	>0,1
РИ (Ом)	0,081±0,02	0,081±0,004	0,081±0,004	0,081±0,04	0,081±0,003	>0,1	>0,1	>0,1	>0,1	>0,1	>0,1
ДИ (%)	69,7±8,44	60,3±2,15	60,1±1,36	60,0±1,36	60,2±2,0	<0,05	<0,05	<0,05	>0,1	>0,1	>0,1
ДС (%)	72,1±9,91	63,8±2,71	63,1±1,43	63,1±0,009	63,7±1,95	<0,05	<0,05	<0,05	>0,1	>0,1	>0,1
АЧП (Ом/с)	0,004±0,0006	0,004±0,0009	0,004±0,0009	0,004±0,0007	0,004±0,0006	>0,1	>0,1	>0,1	>0,1	>0,1	>0,1

Реопародонтограмма изменилась незначительно как качественно, так и количественно. ПТС остался сниженным на 4,2% (p<0,1), ИПС - на 1,4% (p>0,1), ИЭ остался повышенным на 1,1% (p>0,1) (табл. 20). Показатели лазерной допплеровской флоуметрии практически не изменились: KV составил 12,1±0,02, ИЭМ - 1,95±0,01. Индексы реопародонтографии и лазерной допплеровской флоуметрии указывали на повышенный уровнь микроциркуляции, который сохраняется в отдаленный период.

Через год после лечения 14,7% больных предъявляли жалобы на кровоточивость и неприятные ощущения в области десен. При осмотре у 16,3% больных отмечалась отечность и гиперемия в области десневого края. Показатель пробы Шиллера-Писарева составил 0,6±0,23, ПИ - 0,6±0,15, ИГ - 0,7±0,14. Температура десны на всех измеряемых участках осталась выше начальной до проводимого лечения. На верхней челюсти справа температура повышена на 0,6% (p<0,1), слева - на 0,6% (p>0,1), в центральном участке - на 0,3% (p>0,1). На нижней челюсти справа - на 0,3% (p>0,1), слева - на 0,4% (p>0,1), в центральном участке - на 0,3% (p<0,1) (табл. 19). На реопародонтограмме изменилась восходящая часть и стала более пологой, с закругленной вершиной. ПТС остался сниженным на 3,6% (p<0,1), ИПС - на 1,3% (p>0,1), ИЭ остался повышенным на 1,1% (p>0,1) (табл. 20). Изменились показатели лазерной допплеровской флоуметрии в сторону снижения, но остались выше, чем до лечения. KV составлял 11,9±0,02, ИЭМ - 1,9±0,02.

Таким образом, можно сделать вывод о том, что после воздействия низкокачественными акустическими колебаниями от аппарата «Витафон» при 3-м режиме работы отмечались положительные сдвиги гемодинамики в тканях пародонта, что подтверждали клинико-функциональные методы исследования. В

отдаленные сроки отмечалось ухудшение микроциркуляции по сравнению с исследованиями, проведенными сразу после лечения, но были выше исходных данных.

4-й подгруппе больных проводили лечение низкочастотными акустическими колебаниями от 4-го режима работы от аппарата «Витафон». После проведенного лечения жалобы у больных отсутствовали. При осмотре слизистая бледно-розового цвета, плотно прилегала к шейкам зубов. Показатель пробы Шиллера-Писарева составил 0,4±0,09, ПИ - 0,3±0,17, ИГ - 0,6±0,41. Температура десны на верхней челюсти справа повысилась на 1,4% (p>0,1), слева - на 1,1% (p>0,1), в центральном участке - на 0,6% (p>0,1). На нижней челюсти справа - на 0,6% (p>0,1), слева - на 1,9% (p<0,05), в центральном участке - на 0,6% (p>0,1) (табл. 21).

Реопародонтограмма приобрела более круглую восходящую часть с заостренной вершиной. ПТС снизился на 9% (p<0,1), ИПС - на 4,5% (p<0,1), ИЭ повысился на 4,4% (p<0,1) (табл. 22). .Показатели лазерной допплеровской флоуметрии: KV увеличился на 13,9% (p>0,01), что составило 13,6±0,06, ИЭМ повысился на 48,2% (p<0,01) и составил 2,9±0,04.

Через 3 месяца после лечения жалобы у больных отсутствовали. При осмотре десна бледно-розоворо цвета, плотно прилегает к шейкам зубов. Показатель пробы Шиллера-Писарева составил 0,5±0,08, пародонтальный индекс - 0,5±0,56, индекс гигиены - 0,6±0,11. Показатели термометриии остались прежними, если сравнивать с показателями сразу после лечения (табл. 21). Реопародонтограмма практически не отличалась от реопародонтограммы, сделанной сразу после лечения. ПТС остался сниженным на 8% (p<0,1), ИПС - на 4,1% (p<0,1), ИЭ остался повышен на 4,4% (p<0,1) (табл. 22). Допплерограмма также остался практически без изменений: KV составил 13,6±0,04, ИЭМ - 2,9±0,01. Незначительные отклонения показателей реопародонтграфии

и допплеровской флоуметрии говорят о стойком положительном эффекте в микроциркуляторном русле пародонта.

Через год после лечения 7% больных предъявляли жалобы на кровоточивость в области десен при чистке зубов. При осмотре наблюдалась отечность гиперемия в области маргинальной десны. Показатель пробы Шиллера-Писарева составил 0,7±0,87, ПИ - 0,5±0,08, ИГ - 0,6±0,78. Температура десны на верхней челюсти остается повышенной: справа - на 1,2% ($p<0,1$), слева - на 0,9% ($p>0,1$), в центральном участке - на 0,3% ($p>0,1$). На нижней челюсти справа -на 0,3% ($p>0,1$), слева на 0,9% ($p<0,05$), в центральном участке - на 0,3% ($p<0,1$) (табл. 21).

На реопародонтограмме восходящая часть стала более пологой с закругленной вершиной. ПТС остался сниженным на 5,5% ($p>0,1$), ИПС - на 3,7% ($p>0,1$), ИЭ повышен на 1,8% ($p>0,1$) (Табл. 22). При проведении лазерной допплеровской флоуметрии: KV остался повышенным на 7,1% ($p>0,1$) и составил 12,6±2,23, ИЭМ повышен на 37,0% ($p>0,1$) и составил 2,4±0,04.

Таким образом, можно сделать вывод о том, что проведение низкочастотной виброакустической терапии при 4-м режиме работы от аппарата «Витафон» у больных с пародонтитом легкой степени тяжести наблюдали стойкие положительные изменения в гемодинамике пародонта, что подтверждали клинико-функциональные исследования. Сравнение с 1, 2 и 3 режимами работы показывает более высокую эффективность 4 режима работы, хотя статистической достоверности это преимущество не имело ($p>0,01$).

Табл. 21

Показатели термометрии у больных пародонтитом легкой степени после виброакустической терапии (ВАТ) при 4-ом режиме работы аппарата «Витафон» (°С).

Зоны измерения		До лечения (1)	Контроль (2)	ВАТ (3)	Через 3 месяца (4)	Через 1 год (5)	p_{1-3}	p_{1-4}	p_{1-5}	p_{2-3}	p_{2-4}	p_{2-5}
Верхняя челюсть	П	33,2±0,15	34,0±0,02	34,5±0,02	34,5±0,01	34,4±0,09	<0,05	<0,05	<0,1	>0,1	>0,1	<0,1
	Ц	32,2±0,14	33,0±0,01	33,8±0,01	33,4±0,01	33,4±0,12	<0,1	<0,1	>0,1	>0,1	>0,1	>0,1
	Л	33,4±0,18	34,1±0,21	34,5±0,02	34,5±0,01	34,0±0,02	<0,05	<0,05	<0,05	>0,1	>0,1	>0,1
Нижняя челюсть	П	34,1±0,15	34,2±0,11	34,4±0,26	34,4±0,01	34,3±0,09	>0,1	>0,1	>0,1	>0,1	>0,1	>0,1
	Ц	31,1±0,14	33,2±0,07	33,0±0,55	33,1±0,02	33,0±0,18	<0,05	<0,05	<0,1	>0,1	>0,1	<0,1
	Л	32,9±0,08	33,0±0,08	34,0±0,25	34,0±0,01	34,0±0,01	<0,05	<0,05	<0,05	<0,05	<0,05	<0,05

Табл. 22

Показатели реопародонтографии у больных пародонтитом легкой степени после виброакустической терапии (ВАТ) при 4-ом режиме работы аппарата «Витафон».

Индекс	До лечения (1)	Контроль (2)	ВАТ (3)	Через 3 месяца (4)	Через год (5)	P_{1-3}	P_{1-4}	P_{1-5}	P_{2-3}	P_{2-4}	P_{2-4}
Q_x (с)	0,17±0,009	0,17±0,013	0,17±0,014	0,17±0,014	0,17±0,013	>0,1	>0,1	>0,1	>0,1	>0,1	>0,1
f (с)	0,06±0,004	0,05±0,05	0,05±0,001	0,05±0,001	0,05±0,003	>0,1	>0,1	>0,1	>0,1	>0,1	>0,1
ВОН (с)	0,25±0,009	0,24±0,006	0,24±0,03	0,24±0,003	0,24±0,004	>0,1	>0,1	>0,1	>0,1	>0,1	>0,1
ПТС (%)	18,5±0,51	16,5±1,12	15,0±0,01	15,17±1,18	15,6±1,26	<0,1	<0,1	>0,1	<0,1	<0,1	<0,1
ИЭ (%)	74,1±4,26	85,1±1,94	89,0±2,63	89,0±0,18	86,7±1,22	<0,05	<0,05	<0,05	<0,1	<0,1	>0,1
ИПС (%)	101,2±3,61	83,2±3,04	79,4±4,25	79,8±1,23	80,1±4,36	<0,01	<0,01	<0,01	<0,1	<0,1	>0,1
РИ (Ом)	0,081±0,02	0,081±0,03	0,081±0,04	0,081±0,04	0,081±0,004	>0,1	>0,1	>0,1	>0,1	>0,1	>0,1
ДИ (%)	69,7±8,44	60,1±4,67	60,0±3,22	60,0±1,85	60,1±2,36	<0,05	<0,05	<0,05	>0,1	>0,1	>0,1
ДС (%)	72,1±9,91	63,8±2,64	63,1±3,66	62,9±0,19	63,0±1,44	<0,05	<0,05	<0,05	>0,1	>0,1	>0,1
АЧП (Ом/с)	0,004±0,0006	0,004±0,0009	0,004±0,0009	0,004±0,0007	0,004±0,0007	>0,1	>0,1	>0,1	>0,1	>0,1	>0,1

3.3. Влияние виброакустического воздействия на клиническое течение и региональную гемодинамику у больных пародонтитом средней степени тяжести

Больным из каждой подгруппы проводили воздействие низкочастотными акустическими колебаниями при 1, 2, 3 и 4 режимах работы от аппарата «Витафон» после снятия зубных отложений и кюретажа зубодесневых карманов.

После проведенного лечения при 1-м режиме работы от аппарата «Витафон» 9,6% больных предъявили жалобы на кровоточивость в области десен во время чистки зубов и на подвижность зубов. При осмотре наблюдалась отечность десны и гиперемия, подвижность отдельных зубов I степени. Показатель пробы Шиллера-Писарева составил 1,2±0,25, ПИ - 1,9±0,07, ИГ - 0,7±0,06. Температура десны на всех исследуемых участках повысилась. На верхней челюсти справа - на 0,9% ($p>0,1$), слева - на 1,7% ($p>0,1$), в центральном участке - на 0,3% ($p>0,1$). На нижней челюсти справа - на 0,7% ($p>0,1$), слева - на 0,3% ($p>0,1$), в центральном участке - на 0,3% ($p>0,1$) (табл. 23). На реопародонтограмме восходящая часть стала более крутой с заостренной вершиной. ПТС снизился на 9,1% ($p>0,1$), ИПС - на 13% ($p<0,05$), ИЭ повысился на 4,8% ($p<0,1$) (табл. 24). При проведении допплеровской флоуметрии: KV повысился на 6,9% ($p<0,05$) и составил 7,2±1,22, ИЭМ повысился на 17,6% ($p<0,01$) и составил 1,7±1,23. Изменения показателей термометрии косвенно свидетельствовали об усилении микроциркуляции в пародонте, что подтверждалось показаниями реопародонтографии и лазерной допплеровской флоуметрии.

Через 3 месяца после лечения жалобы на кровоточивость в области десен и подвижность зубов предъявляли 10% больных. При осмотре отмечали отечность и гиперемию маргинальной десны и подвижность зубов I степени. Показатель пробы Шиллера-Писарева составил 2,1±0,23,

Табл. 23

Показатели термометрии у больных пародонтитом средней степени после виброакустической терапии (ВАТ) при 1-ом режиме работы аппарата «Витафон» (°С).

Зоны измерения		До лечения (1)	Контроль (2)	ВАТ (3)	Через 3 месяца (4)	Через 1 год (5)	p_{1-3}	p_{1-4}	p_{1-5}	p_{2-3}	p_{2-4}	p_{2-5}
Верхняя челюсть	П	33,3±0,12	34,0±0,02	34,3±0,17	34,3±0,11	33,1±0,26	<0,05	<0,05	>0,1	>0,1	>0,1	<0,1
	Ц	32,0±0,08	33,1±0,02	33,4±0,06	33,4±0,09	32,9±0,16	<0,1	<0,1	>0,1	>0,1	>0,1	>0,1
	Л	33,1±0,11	33,9±0,18	34,5±0,01	34,4±0,66	33,9±0,29	<0,05	<0,05	<0,1	>0,1	>0,1	>0,1
Нижняя челюсть	П	33,0±0,12	34,2±0,33	34,5±0,09	34,5±0,04	33,6±0,43	<0,05	<0,05	<0,1	>0,1	>0,1	<0,1
	Ц	32,1±0,12	33,0±0,06	33,1±0,06	33,1±0,18	32,6±0,47	<0,05	<0,05	<0,1	>0,1	>0,1	>0,1
	Л	33,1±0,08	33,9±0,04	34,0±0,67	34,0±0,01	32,4±0,95	<0,05	<0,05	>0,1	>0,1	>0,1	<0,05

Табл. 24

Показатели реопародонтографии у больных пародонтитом средней степени после виброакустической терапии (ВАТ) при 1-ом режиме работы аппарата «Витафон».

Индекс	До лечения (1)	Контроль (2)	ВАТ (3)	Через 3 месяца (4)	Через год (5)	P_{1-3}	P_{1-4}	P_{1-5}	P_{2-3}	P_{2-4}	P_{2-4}
Q_x (с)	0,19±0,01	0,18±0,05	0,18±0,01	0,18±0,01	0,18±0,005	>0,1	>0,1	>0,1	>0,1	>0,1	>0,1
f (с)	0,06±0,02	0,06±0,001	0,06±0,009	0,06±0,02	0,06±0,001	>0,1	>0,1	>0,1	>0,1	>0,1	>0,1
ВОН (с)	0,27±0,02	0,26±0,05	0,26±0,001	0,26±0,002	0,26±0,003	>0,1	>0,1	>0,1	>0,1	>0,1	>0,1
ПТС (%)	19,3±1,33	17,5±2,33	16,9±2,01	17,0±1,21	17,5±1,22	>0,1	>0,1	>0,1	>0,1	>0,1	>0,1
ИЭ (%)	69,4±3,42	72,9±2,12	76,6±3,21	76,5±1,35	74,0±2,63	<0,05	<0,05	<0,05	<0,1	<0,1	>0,1
ИПС (%)	121,1±8,34	111,0±2,01	96,5±5,01	96,5±5,17	97,8±1,34	<0,01	<0,01	<0,01	<0,05	<0,05	<0,05
РИ (Ом)	0,06±0,014	0,059±0,004	0,059±0,003	0,059±0,002	0,059±0,012	>0,1	>0,1	>0,1	>0,1	>0,1	>0,1
ДИ (%)	73,4±8,12	72,9±9,1	71,8±1,41	76,6±1,39	71,9±6,21	<0,1	<0,1	<0,1	>0,1	>0,1	>0,1
ДС (%)	82,0±6,24	78,4±2,35	76,4±2,64	76,6±1,39	77,2±0,19	<0,05	<0,05	<0,05	>0,1	>0,1	>0,1
АЧП (Ом/с)	0,003±0,0005	0,003±0,0009	0,003±0,0009	0,003±0,0007	0,003±0,0006	>0,1	>0,1	>0,1	>0,1	>0,1	>0,1

пародонтальный индекс - 1,9±0,56, индекс гигиены - 0,8±0,65. Температура десны по сравнению с показателями после снятия зубных отложений осталась повышенной. На верхней челюсти справа - на 0,9% (p>0,1), слева - на 1,5% (p>0,1), в центральном участке - на 0,3% (p>0,1). На нижней челюсти справа - на 0,7% (p>0,1), слева - на 0,3% (p>0,1), в центральном участке - на 0,3% (p>0,1) (табл. 23).

Реографическая кривая отличалась от предыдущей более пологой восходящей частью и закругленной вершиной. ПТС оставался пониженным на 8,6% (p>0,1), ИПС - на 13,1% (p<0,05), ИЭ остался повышенным на 4,7% (p<0,1) (табл. 24). Показатели лазерной допплеровской флоуметрии: KV оставался повышенным на 4,8% и составил 6,2±1,23, ИЭМ повышен на 12,5% и составил 1,6±0,14.

Через год после лечения 18,7% больных предъявили жалобы на кровоточивость и неприятные ощущения в области десен, подвижность зубов. При осмотре выявляется отечность десны, гиперемия, подвижность зубов I степени. Показатель пробы Шиллера-Писарева составил 2,34±0,05, ПИ составил - 2,13±0,34, ИГ - 0,78±0,76. Температура десны на верхней челюсти справа снизилась на 2,6% (p<0,1), слева и в центральном участке показатели вернулись к первоначальным. На нижней челюсти справа отмечали снижение температуры на 2,3% (p<0,1), слева - на 4,4% (p<0,05), в центральном участке - на 1,2% (p<0,1), что указывало на ухудшение микроциркуляции (табл. 23). На реопародонтограмме восходящая часть пологая с закругленной вершиной. ПТС остался пониженным на 5,9% (p>0,1), ИПС - на 11,8% (p<0,05), ИЭ остался повышенным на 1,4% (p>0,1) (табл. 24). Показатели лазерной допплеровской флоуметрии: KV остался повышенным на 1,6% (p>0,1) и составлял 6,0±1,13, индекс эффективности микроциркуляции - на 6,6% (p<0,1) и составил 1,5±0,12.

Таким образом, можно сделать вывод о том, что после курса низкочастотного виброакустического воздействия при 1-м режиме работы аппарата «Витафон» у больных пародонтитом средней степени тяжести, наблюдалось улучшение микроциркуляции, но через 12 месяцев 18,7% больных предъявляли первоначальные жалобы и показатели микроциркуляции так же ухудшились.

После проведения лечения от 2-го режима работы аппарата «Витафон» 7% больных предъявили жалобы на кровоточивость в области десен и подвижность зубов. При осмотре десна отечна и гиперемирована, отмечалась подвижность зубов I степени. Показатель пробы Шиллера-Писарева составил 1,1±0,23, ПИ - 1,5±0,67, ИГ - 0,7±0,13. Температура повысилась на верхней челюсти справа на 0,6% ($p>0,1$), слева - на 1,2% ($p>0,1$), в центральном участке - на 5,5% ($p<0,05$). На нижней челюсти справа - на 1,2% ($p>0,1$), слева - на 1,2% ($p>0,1$), в центральном участке - на 1,2% ($p>0,1$) (табл. 25).

На реопародонтограмме восходящая часть стала более крутой и с заостренной вершиной. ПТС снизился на 14,5% ($p<0,1$), ИПС - на 19,5% ($p<0,05$), ИЭ повысился на 10% ($p<0,05$) (Табл. 26). Показатели лазерной допплеровской флоуметрии: KV увеличился на 11,8% ($p>0,1$) и составил 7,6±2,05, ИЭМ повысился на 23,5% ($p>0,01$) и составил 2,2±1,34.

Через 3 месяца после лечения жалобы на кровоточивость в области десен и подвижность в зубов предъявляли 7,7% больных. При осмотре наблюдали отечность и гиперемию маргинальной десны, отмечали подвижность зубов I степени. Показатель пробы Шиллера-Писарева составил 1,7±0,15, пародонтальный индекс - 1,6±0,16, индекс гигиены - 0,8±0,78.

Табл. 25

Показатели термометрии у больных пародонтитом средней степени после виброакустической терапии (ВАТ) при 2-ом режиме работы аппарата «Витафон» (°С).

Зоны измерения		До лечения (1)	Контроль (2)	ВАТ (3)	Через 3 месяца (4)	Через 1 год (5)	p_{1-3}	p_{1-4}	p_{1-5}	p_{2-3}	p_{2-4}	p_{2-5}
Верхняя челюсть	П	33,2±0,12	33,8±0,02	34,0±0,45	34,0±0,09	33,9±0,13	<0,05	<0,05	<0,1	>0,1	>0,1	>0,1
	Ц	32,0±0,08	31,1±0,02	33,6±0,16	33,5±0,02	32,8±0,45	<0,05	<0,05	<0,1	<0,05	<0,05	<0,05
	Л	33,1±0,11	33,9±0,17	34,3±0,29	34,2±0,75	34,0±0,19	<0,05	<0,05	<0,05	>0,1	>0,1	>0,1
Нижняя челюсть	П	33,0±0,12	34,1±0,36	34,5±0,023	34,3±0,06	34,1±0,65	<0,05	<0,05	<0,05	>0,1	>0,1	<0,1
	Ц	32,1±0,12	33,0±0,06	33,0±0,83	33,0±0,12	32,9±0,67	<0,05	<0,05	<0,05	>0,1	>0,1	>0,1
	Л	33,1±0,08	33,9±0,42	34,6±0,15	34,5±0,15	34,0±0,31	<0,05	<0,05	<0,05	>0,1	>0,1	>0,1

Табл. 26

Показатели реопародонтографии у больных пародонтитом средней степени после виброакустической терапии (ВАТ) при 2-ом режиме работы аппарата «Витафон».

Индекс	До лечения (1)	Контроль (2)	ВАТ (3)	Через 3 месяца (4)	Через год (5)	P_{1-3}	P_{1-4}	P_{1-5}	P_{2-3}	P_{2-4}	P_{2-4}
Q_x (с)	0,19±0,01	0,18±0,05	0,17±0,06	0,17±0,63	0,18±0,01	>0,1	>0,1	>0,1	>0,1	>0,1	>0,1
f (с)	0,06±0,002	0,06±0,001	0,06±0,001	0,06±0,001	0,06±0,002	>0,1	>0,1	>0,1	>0,1	>0,1	>0,1
ВОН (с)	0,27±0,02	0,26±0,03	0,26±0,001	0,26±0,01	0,26±0,03	>0,1	>0,1	>0,1	>0,1	>0,1	>0,1
ПТС (%)	19,3±1,33	18,6±2,33	15,8±3,56	15,9±2,11	16,5±1,22	<0,1	<0,1	<0,1	<0,1	<0,1	<0,1
ИЭ (%)	69,4±3,42	72,9±2,12	81,0±2,14	81,0±1,56	77,8±1,34	<0,05	<0,05	<0,05	<0,05	<0,05	<0,05
ИПС (%)	121,0±8,34	111,0±2,01	89,4±3,05	89,6±7,12	90,5±5,24	<0,01	<0,01	<0,01	<0,05	<0,05	<0,05
РИ (Ом)	0,06±0,014	0,059±0,004	0,059±0,003	0,059±0,003	0,06±0,012	>0,1	>0,1	>0,1	>0,1	>0,1	>0,1
ДИ (%)	74,0±8,012	73,9±8,41	72,5±1,21	72,6±4,56	72,9±4,36	<0,1	<0,1	<0,1	>0,1	>0,1	>0,1
ДС (%)	82,0±6,24	78,3±2,31	76,3±1,63	76,4±1,06	77,1±2,31	<0,05	<0,05	<0,05	>0,1	>0,1	>0,1
АЧП (Ом/с)	0,003±0,0005	0,003±0,0007	0,003±0,0009	0,003±0,0008	0,003±0,0007	>0,1	>0,1	>0,1	>0,1	>0,1	>0,1

Температура десны оставалась повышенной, если сравнивать с показателями в контрольной подгруппе больных. На верхней челюсти справа отмечается повышение температуры на 0,6% (p>0,1), слева - на 1,1% (p>0,1), в центральном участке -на 5,5% (p<0,05). На нижней челюсти справа - на 0,6% (p>0,1), слева - на 1,1% (p>0,1), в центральном участке - на 1,2% (p>0,1). Показатели говорят о незначительном снижении кровотока в пародонте (табл. 25).

Реопародонтограмма изменилась не существенно. ПТС остался сниженным на 14,5% (p<0,1), ИПС - на 19,3% (p<0,05), ИЭ - остался повышенным на 10% (p>0,05) (табл. 26). Данные показатели свидетельствуют о стойком положительном эффекте после воздействия низкочастотными акустическими колебаниями. Допплерограмма также практически не изменилась: KV составил 7,2±0,15, ИЭМ - 1,9±0,04, что говорит о повышении вазомоторной активности микрососудов.

Через год после лечения 11,2% больных жалобы на кровоточивость и подвижность зубов предъявляли 14% больных. При осмотре наблюдалась отечность и гиперемия десны, подвижность зубов I степени. Показатель пробы Шиллера-Писарева составил 1,8±0,23, ПИ - 1,9±0,67, ИГ - 0,8±0,17. Температура десны по сравнению с изначальными показателями осталась повышенной в реднем на 0,3% (табл. 25). На реопародонтограмме восходящая часть стала более пологой с закругленной вершиной. ПТС остался сниженным на 14,5% (p<0,1), ИПС - на 18,6% (p<0,05), ИЭ остался повышенным на 8,3% (p<0,05) (табл. 26). При проведении лазерной допплеровской флоуметрии: KV остался повышенным на 1,4% (p>0,1) и составил 6,8±2,34, ИЭМ - на 22,2% (p>0,1) и составил 1,8±0,21.

Показатели термометрии, реопародонтографии, лазерной допплеровской флоуметрии говорят о стойком положительном эффекте после воздействия низкочастотными акустическими колебаниями в

отдаленные сроки, через 12 месяцев после лечения, при 2-м режиме работы аппарата «Витафон».

Таким образом, можно сделать вывод о том, что после воздействия виброакустическими колебаниями при 2-м режиме работы аппарата «Витафон» количество больных, предъявлявших жалобы сразу после лечения и в отдаленные сроки, меньше чем в 1 подгруппе, что подтверждается клинико-функциональными методами исследования.

Больным 3-й подгруппы проводили низкочастотную виброакустическую терапию при 3-м режиме работы аппарата «Витафон». После проведенного лечения 7,6% больных предъявляли жалобы на кровоточивость, неприятные ощущения в области десны и подвижность зубов. При осмотре наблюдали отечность и гиперемию десневого края, подвижность зубов I степени. Показатель пробы Шиллера-Писарева составлял 1,2±0,09, ПИ - 1,6±0,78, ИГ - 0,7±0,45. Температура десны повысилась на верхней челюсти справа на 1,2% ($p<0,1$), слева - на 0,9% ($p>0,1$), в центральном участке - на 0,3% ($p>0,1$). На нижней челюсти справа - на 2,1% ($p>0,1$), слева - на 0,9% ($p<0,1$), в центральном участке - на 1,2% ($p<0,1$) (табл. 27).

На реопародонтограмме восходящая часть стала более крутой и с заостренной вершиной. ПТС понизился на 11,4% ($p<0,1$), ИПС - на 23,4% ($p<0,05$), ИЭ повысился на 9% ($p<0,05$) (табл. 28). При проведении лазерной допплеровской флоуметрии: KV повысился на 9,4% ($p<0,1$) и составил 7,4±2,53, ИЭМ - на 36,3% ($p<0,1$) и составил 2,2±1,34.

Спустя 3 месяца после лечения 7,9% больных предъявляли жалобы на кровоточивость в области десен и подвижность зубов. При осмотре отмечали отечность и гиперемию маргинальной десны, подвижность зубов I степени. Показатель пробы Шиллера - Писарева составлял 1,9±0,05,

Табл. 27

Показатели термометрии у больных пародонтитом средней степени после виброакустической терапии (ВАТ) при 3-ем режиме работы аппарата «Витафон» (°С).

Зоны измерения		До лечения (1)	Контроль (2)	ВАТ (3)	Через 3 месяца (4)	Через 1 год (5)	p_{1-3}	p_{1-4}	p_{1-5}	p_{2-3}	p_{2-4}	p_{2-5}
Верхняя челюсть	П	33,2±0,12	33,6±0,25	34,0±0,25	34,0±0,02	33,9±0,27	<0,1	<0,1	<0,1	<0,1	>0,1	>0,1
	Ц	32,0±0,08	33,0±0,03	33,5±0,67	33,5±0,067	32,9±0,18	<0,1	<0,1	<0,1	>0,1	>0,1	<0,1
	Л	33,1±0,11	33,8±0,15	34,1±0,17	34,1±0,01	34,0±0,36	<0,05	<0,05	<0,05	>0,1	>0,1	>0,1
Нижняя челюсть	П	33,0±0,12	33,4±0,45	34,1±0,13	34,0±0,63	33,9±0,02	<0,05	<0,05	<0,05	>0,1	>0,1	<0,1
	Ц	32,1±0,12	32,6±0,61	33,0±0,12	33,0±0,2	32,7±0,72	<0,05	<0,05	<0,1	<0,1	<0,1	>0,1
	Л	33,1±0,08	33,9±0,95	34,2±0,12	34,2±0,02	34,0±0,55	<0,05	<0,05	<0,05	<0,1	<0,1	>0,1

Табл. 28

Показатели реопародонтографии у больных пародонтитом средней степени после виброакустической терапии (ВАТ) при 3-ем режиме работы аппарата «Витафон».

Индекс	До лечения (1)	Контроль (2)	ВАТ (3)	Через 3 месяца (4)	Через год (5)	P_{1-3}	P_{1-4}	P_{1-5}	P_{2-3}	P_{2-4}	P_{2-4}
Q_x (с)	0,19±0,01	0,18±0,05	0,18±0,001	0,18±0,0001	0,18±0,001	>0,1	>0,1	>0,1	>0,1	>0,1	>0,1
f (с)	0,06±0,002	0,06±0,001	0,06±0,001	0,06±0,002	0,06±0,002	>0,1	>0,1	>0,1	>0,1	>0,1	>0,1
ВОН (с)	0,27±0,02	0,26±0,02	0,26±0,01	0,26±0,001	0,26±0,02	>0,1	>0,1	>0,1	>0,1	>0,1	>0,1
ПТС (%)	19,3±1,33	18,6±2,33	16,4±1,36	16,6±4,23	17,0±2,44	<0,1	<0,1	>0,1	<0,1	<0,1	<0,1
ИЭ (%)	69,4±3,42	72,9±2,12	80,1±2,09	80,1±1,04	78,0±2,03	<0,05	<0,05	<0,05	<0,05	<0,05	<0,05
ИПС (%)	121,0±8,34	111,0±2,01	86,0±4,24	87,5±3,41	89,5±2,22	<0,01	<0,01	<0,01	<0,05	<0,05	<0,05
РИ (Ом)	0,06±0,014	0,059±0,003	0,059±0,004	0,059±0,009	0,059±0,053	>0,1	>0,1	>0,1	>0,1	>0,1	>0,1
ДИ (%)	73,4±8,12	72,8±9,01	71,1±6,21	71,2±2,3	71,9±4,33	>0,1	>0,1	>0,1	>0,1	>0,1	>0,1
ДС (%)	82,0±6,24	78,2±2,7	76,1±2,13	76,1±1,2	77,4±1,8	<0,1	<0,1	<0,1	>0,1	>0,1	>0,1
АЧП (Ом/с)	0,003±0,0005	0,003±0,0009	0,003±0,0009	0,003±0,0007	0,003±0,0006	>0,1	>0,1	>0,1	>0,1	>0,1	>0,1

пародонтальный индекс - 1,8±0,23, индекс гигиены - 0,7±0,31. Температура десны снизилась на 0,3-0,4 °С при сравнении с показателями после воздействия низкочастотными акустическими колебаниями, но остается повышенной по сравнению с показателями до воздействия. На верхней челюсти справа температура повышена на 1,2% (p>0,1), слева - на 0,9% (p>0,1), в центральном участке - на 0,3% (p>0,1). На нижней челюсти справа - на 1,7% (p>0,1), слева - на 0,9% (p<0,1), в центральном участке - на 1,2% (p<0,1) (табл. 27).

Реографическая кривая стала более пологой с закругленной вершиной. ПТС понижен на 10,3% (p<0,1), ИПС - на 22% (p<0,05), ИЭ повышен на 9% (p<0,05) (табл. 28). Показатели лазерной допплеровской флуометрии: KV остался повышенным на 7,8% (p<0,1) и составил 7,2±1,35, ИЭМ на 30,0% (p>0,05) и составил 2,0±1,21.

Через год после лечения 15,1% больных предъявляли жалобы на кровоточивость в области десен и подвижность зубов. При осмотре наблюдали отечность и гиперемию десны. Показатель пробы Шиллера-Писарева составлял 2,1±0,16, ПИ - 2,1±0,56, ИГ - 0,8±0,12. Температура десны оставалась повышенной на верр>0,1) (табл. 27). На реопародонтограмме восходящая часть приобрела пологую форму с закругленной вершиной. ПТС снижен на 8,1% (p<0,1), ИПС - на 20,6% (p<0,05), ИЭ повышен на 4,1% (p<0,05) (табл. 28). Показатель допплерограммы, если сравнивать с показателями до лечения: KV повышен на 1,4% (p>0,1) и составил 6,8±1,45, ИЭМ повышен на 17,6% (p>0,1) и составил 1,7±0,88.

Таким образом, можно сделать вывод о том, что воздействие низкочастотными акустическими колебаниями при 3-м режиме работы аппарата «Витафон» у больных пародонтитом средней степени более эффективно, чем при 1-м режиме, и менее эффективно, при 2-м.

Табл. 29

Показатели термометрии у больных пародонтитом средней степени после виброакустической терапии (ВАТ) при 4-ом режиме работы аппарата «Витафон» (°С).

Зоны измерения		До лечения (1)	Контроль (2)	ВАТ (3)	Через 3 месяца (4)	Через 1 год (5)	p_{1-3}	p_{1-4}	p_{1-5}	p'_{2-3}	p_{2-4}	p_{2-5}
Верхняя челюсть	П	33,3±0,12	33,9±0,02	34,0±0,14	34,1±0,02	33,9±0,55	<0,05	<0,05	<0,1	<0,05	<0,05	>0,1
	Ц	32,0±0,08	32,8±0,18	33,7±0,25	33,0±0,21	32,9±0,12	<0,1	<0,1	<0,1	>0,1	>0,1	<0,1
	Л	33,1±0,11	33,7±0,34	33,9±0,73	33,9±0,76	33,8±0,18	<0,05	<0,05	<0,05	>0,1	>0,1	>0,1
Нижняя челюсть	П	33,0±0,12	33,9±0,18	34,2±0,21	34,0±0,06	33,9±0,18	<0,05	<0,05	<0,1	>0,1	>0,1	>0,1
	Ц	32,1±0,12	32,9±0,56	33,0±0,24	32,8±0,22	32,4±0,16	<0,05	<0,05	>0,1	>0,1	>0,1	<0,1
	Л	33,1±0,08	33,7±0,19	33,9±0,26	33,8±0,15	33,7±0,09	<0,1	<0,1	<0,1	>0,1	>0,1	<0,1

Табл. 30

Показатели реопародонтографии у больных пародонтитом средней степени после виброакустической терапии (ВАТ) при 4-ом режиме работы аппарата «Витафон».

Индекс	До лечения (1)	Контроль (2)	ВАТ (3)	Через 3 месяца (4)	Через год (5)	P_{1-3}	P_{1-4}	P_{1-5}	P_{2-3}	P_{2-4}	P_{2-4}
Q_x (с)	0,19±0,01	0,18±0,05	0,18±0,01	0,18±0,001	0,18±0,003	>0,1	>0,1	>0,1	>0,1	>0,1	>0,1
f (с)	0,06±0,002	0,06±0,001	0,06±0,001	0,06±0,002	0,06±0,003	>0,1	>0,1	>0,1	>0,1	>0,1	>0,1
ВОН (с)	0,27±0,02	0,26±0,03	0,26±0,0009	0,26±0,008	0,26±0,004	>0,1	>0,1	>0,1	>0,1	>0,1	>0,1
ПТС (%)	19,3±1,33	18,6±2,33	15,4±1,18	15,9±2,5	16,0±2,34	<0,1	<0,1	>0,1	<0,1	<0,1	<0,1
ИЭ (%)	69,4±3,42	72,9±2,12	84,1±2,11	84,1±1,55	82,4±1,66	<0,05	<0,05	<0,05	<0,1	<0,1	<0,1
ИПС (%)	121,0±8,34	111,0±2,01	85,5±1,64	85,7±2,31	87,2±3,43	<0,01	<0,01	<0,01	<0,05	<0,05	<0,05
РИ (Ом)	0,06±0,014	0,059±0,004	0,059±0,001	0,059±0,002	0,059±0,002	>0,1	>0,1	>0,1	>0,1	>0,1	>0,1
ДИ (%)	73,4±8,12	72,9±8,41	71,0±8,06	71,6±4,51	71,8±1,35	<0,1	<0,1	<0,1	>0,1	>0,1	>0,1
ДС (%)	82,0±6,24	78,2±2,31	76,3±1,4	76,1±1,4	76,2±3,46	<0,1	<0,1	<0,1	>0,1	>0,1	>0,1
АЧП (Ом/с)	0,003±0,0005	0,003±0,0007	0,003±0,0009	0,003±0,0008	0,003±0,0006	>0,1	>0,1	>0,1	>0,1	>0,1	>0,1

Клинико-функциональные методы исследования показали положительный сдвиг в гемодинамике пародонта и в отдаленные сроки, через 3 и 12 месяцев.

Виброакустические воздействия при 4-м режиме работы проводили 4-й подгруппе больных пародонтитом средней степени тяжести. После проведенного лечения жалобы на кровоточивость, неприятные ощущения в области десен и подвижность зубов предъявляли 5,4% больных. При осмотре отмечали незначительную гиперемию десны, подвижность зубов I-й степени. Показатель пробы Шиллера-Писарева составлял 0,8±0,75, ПИ - 1,2±0,16, ИГ - 0,7±0,19. Температура десны на верхней челюсти справа на 0,9% ($p<0,05$), слева - на 1,7% ($p>0,1$), в центральном участке - на 1,2% ($p>0,1$). На нижней челюсти справа - на 0,9% ($p>0,1$), слева - на 2% ($p>0,1$), в центральном участке - на 1,7% ($p>0,1$) (табл. 29). На реопародонтограмме восходящая часть имела крутой подъем и заостренную вершину. ПТС снизился на 16,7% ($p<0,1$), ИПС - на 23,9% ($p<0,05$), ИЭ повысился на 13,3% ($p<0,1$) (табл. 30). Показатели допплерограммы: KV повысился на 17,2% ($p>0,1$) и составил 8,1±2,07, ИЭМ повысился на 41,7% ($p<0,1$) и составил 2,4±1,29.

Через 3 месяца после лечения жалобы предъявляли 5,5% больных. При осмотре отмечалась отечность и гиперемия десны, подвижность зубов I-й степени. Показатель пробы Шиллера-Писарева составлял 1,34±0,17, пародонтальный индекс - 1,4±0,07, индекс гигиены - 0,8±0,28. Температура десны на верхней челюсти справа повышена на 0,6% ($p<0,05$), слева - на 0,3% ($p>0,1$), в центральном участке - на 0,9% ($p>0,1$). На нижней челюсти справа - на 0,3% ($p>0,1$), слева - на 0,3% ($p>0,1$), в центральном участке - на 0,3% ($p>0,1$) (табл. 29). Репародонтограмма практически не изменилась (табл. 30). Допплерограмма также осталась без изменений, что говорит о стойком лечебном эффекте низкочастотных акустических колебаний.

Через год после лечения характерные жалобы предъявляли 8,1% больных. При осмотре отмечалась кровоточивость в области десен, подвижность зубов I степени, у больных проявляющих жалобы. Показатель пробы Шиллера-Писарева составил 1,8±0,19, ПИ - 1,9±0,67, ИГ - 0,8±0,3. Температура десны, если сравнивать с показателями до воздействия низкочастотными акустическими колебаниями, на верхней челюсти справа была повышена на 0,3% (p>0,1), слева - на 0,3% (p>0,1), в центральном участке - на 0,3% (p>0,1). На нижней челюсти справа - на 0,2% (p>0,1), слева - на 0,3% (p>0,1), в центральном участке - на 0,3% (p>0,1) (табл. 29). Реографическая кривая приобрела более пологую восходящую часть с закругленной вершиной, но показатели ПТС и ИПС остаются пониженными по сравнению с начальными и ИЭ остается повышенным (табл. 30). Показатели допплерограммы: KV повышен на 14,1% (p>0,01) и составил 7,8±1,39, ИЭМ повышен на 33,3% (p>0,1) и составил 2,1±0,04.

Таким образом, воздействие низкочастотными акустическими колебаниями при 4-м режиме работы от аппарата «Витафон» способствовало снижению воспаления и усилению микроциркуляции в пародонте у больных пародонтитом средней степени тяжести.

3.4. Влияние виброакустического воздействия на клиническое течение и региональную гемодинамику у больных пародонтитом тяжелой степени

3-я группа больных состояла из 40 человек и была разделена на 4 подгруппы по 10 человек. 1-й подгруппе проводили низкочастотное виброакустическое воздействие при 1-м режиме работы аппарата «Витафон», 2-й подгруппе - при 2-м режиме, 3-й подгруппе - при 3-м режиме и 4-й подгруппе - при 4-м режиме, после снятия зубных отложений и кюретажа пародонтальных карманов.

После проведенного курса виброакустического воздействия при 1-м режиме работы аппарата «Витафон» 16,3% больных предъявляли жалобы на кровоточивость и в области десен, подвижность зубов. При осмотре, у больных предъявляющих жалобы отмечали незначительную отечность маргинальной и прикрепленной десны, пальпация которой слегка болезненна, подвижность отдельных зубов I-II степени. Показатель пробы Шиллера-Писарева составил 1,6±0,34, ПИ - 4,1±0,72, ИГ - 0,9±0,11. Температура повысилась на верхней челюсти справа - на 3,6% (p>0,1), слева - на 0,6% (p>0,1), в центральном участке - на 1,2% (p>0,1), что косвенно свидетельствует об усилении микроциркуляции (табл. 31). Реографическая кривая претерпела изменения в восходящей части - стала более крутой с заостренной вершиной. ПТС понизился на 5,2% (p>0,1), ИПС - на 6,0% (p<0,05), ИЭ повысился на 2,9% (p>0,1) (табл. 32). Показатели допплеровской флоуметрии: KV повысился на 11,9% (p>0,1) и составил 6,7±1,45, ИЭМ повысился на 21,4% (p>0,1) и составил 1,4±0,02

Через 3 месяца после лечения 17,9% больных предъявляли жалобы на кровоточивость и болезненность в области десен, подвижность зубов. При осмотре маргинальная и прикрепленная десна отечна и гиперемирована. Отмечалась болезненная пальпация и выделение серозного экссудата из пародонтальных карманов. Показатель пробы Шиллера-Писарева составлял 2,4±0,45, пародонтальный индекс - 4,3±0,71, индекс гигиены - 1,2±0,56. Температура десны снизилась на 0,2-0,3 °С, если сравнивать с температурой сразу после лечения, то по сравнению с показателями после виброакустического воздействия температура остается повышенной на верхней челюсти справа - на 2,9% (p<0,1), слева - на 1,5% (p<0,1), в центральном участке - на 2,1% (p<0,1). На нижней челюсти справа - на 2,9% (p>0,1), слева - на 0,6% (p>0,1), в центральном участке - на 0,6% (p>0,1) (табл. 31).

Табл. 31

Показатели термометрии у больных пародонтитом тяжелой степени после виброакустической терапии (ВАТ) при 1-ом режиме работы аппарата «Витафон» (°С).

Зоны измерения		До лечения (1)	Контроль (2)	ВАТ (3)	Через 3 месяца (4)	Через 1 год (5)	p_{1-3}	p_{1-4}	p_{1-5}	p_{2-3}	p_{2-4}	p_{2-5}
Верхняя челюсть	П	32,3±0,12	32,8±0,32	33,9±0,16	33,8±0,18	32,9±0,25	<0,05	<0,05	>0,1	<0,1	<0,1	>0,1
	Ц	31,8±0,07	32,1±0,5	32,6±0,12	32,8±0,12	32,3±0,18	<0,05	<0,05	<0,1	<0,1	<0,1	>0,1
	Л	32,6±0,13	32,8±0,04	33,4±0,35	33,3±0,21	32,9±0,67	<0,1	<0,1	>0,1	<0,1	<0,1	>0,1
Нижняя челюсть	П	32,4±0,09	32,6±0,05	33,8±0,65	33,6±0,12	33,1±0,33	<0,05	<0,05	<0,1	>0,1	>0,1	>0,1
	Ц	31,9±0,08	32,2±0,15	32,6±0,15	32,4±0,63	32,3±0,14	<0,05	<0,05	<0,1	>0,1	>0,1	>0,1
	Л	32,5±0,12	32,8±0,05	33,0±0,51	33,0±0,12	32,9±0,26	>0,1	>0,1	>0,1	>0,1	>0,1	>0,1

Табл. 32

Показатели реопародонтографии у больных пародонтитом тяжелой степени после виброакустической терапии (ВАТ) при 1-ом режиме работы аппарата «Витафон».

Индекс	До лечения (1)	Контроль (2)	ВАТ (3)	Через 3 месяца (4)	Через год (5)	P_{1-3}	P_{1-4}	P_{1-5}	P_{2-3}	P_{2-4}	P_{2-4}
Q_x (с)	0,18±0,009	0,18±0,008	0,18±0,0005	0,18±0,006	0,18±0,0006	>0,1	>0,1	>0,1	>0,1	>0,1	>0,1
f (с)	0,06±0,002	0,06±0,009	0,06±0,001	0,06±0,001	0,06±0,001	>0,1	>0,1	>0,1	>0,1	>0,1	>0,1
ВОН (с)	0,27±0,023	0,25±0,004	0,26±0,022	0,26±0,022	0,26±0,0023	>0,1	>0,1	>0,1	>0,1	>0,1	>0,1
ПТС (%)	23,0±1,83	21,1±0,25	20,0±1,83	20,5±3,65	21,2±2,34	<0,1	<0,1	>0,1	>0,1	>0,1	>0,1
ИЭ (%)	63,3±4,51	65,2±3,96	67,2±3,62	66,3±4,52	65,4±1,36	<0,1	<0,1	>0,1	>0,1	>0,1	>0,1
ИПС (%)	128,1±6,83	121,3±7,34	114,0±1,65	116,0±2,65	123,6±1,63	<0,05	<0,05	<0,1	<0,05	<0,05	<0,1
РИ (Ом)	0,042±0,013	0,041±0,06	0,04±0,0012	0,04±0,0012	0,041±0,009	>0,1	>0,1	>0,1	>0,1	>0,1	>0,1
ДИ (%)	82,1±3,21	76,4±1,75	75,0±2,37	75,9±1,04	76,0±8,0	<0,05	<0,05	<0,05	>0,1	>0,1	>0,1
ДС (%)	81,7±5,93	78,9±1,50	76,4±1,5	76,5±2,38	78,0±9,1	<0,1	<0,1	>0,1	>0,1	>0,1	>0,1
АЧП (Ом/с)	0,002±0,0006	0,002±0,0008	0,002±0,0005	0,002±0,0005	0,002±0,0007	>0,1	>0,1	>0,1	>0,1	>0,1	>0,1

На реопародонтограмме восходящая часть стала более пологой и с закругленной вершиной. ПТС снижен на 3,3% (p>0,1), ИПС - на 7,2% (p<0,05), ИЭ повышен на 1,5% (p>0,1) (табл. 32). Показатель лазерной допплеровской флоуметрии: KV оставался повышенным на 10,6% (p>0,1) и составил 6,6±1,06, ИЭМ на 8,3% (p>0,1) и составил 1,2±0,04.

Через год после лечения жалобы предъявили 27% больных. При осмотре слизистая маргинальной и прикрепленной десны отечна и гиперемирована, болезненна при пальпации, из зубодесневых карманов выделяется серозно-гнойный экссудат, подвижность зубов I- II степени. Показатель пробы Шиллера-Писарева составлял 2,8±0,16, ПИ - 4,5±0,09, ИГ - 1,5±0,45. Температура десны осталась повышенной на верхней челюсти справа - на 0,3% (p>0,1), слева - на 0,3% (p>0,1), в центральном участке - на 0,6% (p>0,1). На нижней челюсти справа - на 2,1% (p>0,1), слева - на 0,3% (p>0,1), в центральном участке - на 0,3% (p>0,1) (табл. 31). На реопародонтограмме отмечалась пологая восходящая часть с закругленной вершиной. ПТС вернулся к исходным показателям, ИПС остался пониженным на 1,1% (p>0,1), ИЭ остался повышен на 0,3% (p>0,1) (табл. 32). При проведении лазерной допплеровской флоуметрии: KV остался повышенным на 10,1% (p<0,1) и составил 5,9±0,11, индекс эффективности микроциркуляции повышен на 15,3% (p<0,1) и составил 1,3±1,26.

Таким образом, можно сделать вывод о том, что при проведении низкочастотной виброакустической терапии при 1-м режиме работы аппарата «Витафон» у больных пародонтитом тяжелой степени наблюдали положительные сдвиги в клинике течения заболевания и в гемодинамике, что подтверждалось клинико-функциональными методами исследования. Однако, эффективность данного режима работы в отдаленные сроки, через 12 месяцев оказалась недостаточной.

Табл. 33

Показатели термометрии у больных пародонтитом тяжелой степени после виброакустической терапии (ВАТ) при 2-ом режиме работы аппарата «Витафон» (°С).

Зоны измерения		До лечения (1)	Контроль (2)	ВАТ (3)	Через 3 месяца (4)	Через 1 год (5)	p_{1-3}	p_{1-4}	p_{1-5}	p_{2-3}	p_{2-4}	p_{2-5}
Верхняя челюсть	П	32,3±0,12	32,8±0,03	33,8±0,06	33,6±0,02	33,0±0,08	<0,05	<0,05	<0,1	>0,1	>0,1	<0,1
	Ц	31,8±0,07	32,0±0,02	32,9±0,09	32,8±0,04	32,3±0,01	<0,1	<0,1	>0,1	>0,1	>0,1	>0,1
	Л	32,6±0,13	32,7±0,03	33,8±0,06	33,7±0,05	33,2±0,08	<0,05	<0,05	<0,1	>0,1	>0,1	>0,1
Нижняя челюсть	П	32,4±0,09	32,6±0,04	33,9±0,05	33,9±0,01	33,5±0,04	<0,05	<0,05	<0,05	<0,1	<0,1	<0,1
	Ц	31,9±0,8	32,0±0,07	32,9±0,05	32,8±0,04	32,4±0,05	<0,05	<0,05	<0,1	<0,1	<0,1	>0,1
	Л	32,5±0,12	32,8±0,05	33,7±0,01	33,6±0,02	33,0±0,09	<0,05	<0,05	<0,1	<0,05	<0,05	>0,1

Табл. 34

Показатели реопародонтографии у больных пародонтитом тяжелой степени после виброакустической терапии (ВАТ) при 2-ом режиме работы аппарата «Витафон».

Индекс	До лечения (1)	Контроль (2)	ВАТ (3)	Через 3 месяца (4)	Через год (5)	P_{1-3}	P_{1-4}	P_{1-5}	P_{2-3}	P_{2-4}	P_{2-4}
Q_x (с)	0,18±0,009	0,18±0,008	0,18±0,001	0,18±0,001	0,18±0,006	>0,1	>0,1	>0,1	>0,1	>0,1	>0,1
f (с)	0,06±0,002	0,06±0,009	0,06±0,001	0,06±0,001	0,06±0,02	>0,1	>0,1	>0,1	>0,1	>0,1	>0,1
ВОН (с)	0,26±0,023	0,25±0,004	0,26±0,009	0,26±0,009	0,26±0,02	>0,1	>0,1	>0,1	>0,1	>0,1	>0,1
ПТС (%)	23,0±1,83	21,1±0,25	18,7±3,66	18,9±1,09	19,3±1,20	<0,05	<0,05	<0,1	<0,1	<0,1	>0,1
ИЭ (%)	63,4±4,51	65,2±3,96	75,3±1,43	75,2±3,95	70,4±5,33	<0,05	<0,05	<0,1	<0,05	<0,05	<0,1
ИПС (%)	128,5±6,83	121,3±7,34	101,0±3,49	101,1±4,56	111,0±6,75	<0,01	<0,01	<0,05	<0,05	<0,05	<0,05
РИ (Ом)	0,042±0,013	0,041±0,06	0,041±0,001	0,041±0,001	0,042±0,09	>0,1	>0,1	>0,1	>0,1	>0,1	>0,1
ДИ (%)	82,1±3,21	76,4±1,75	74,2±1,83	74,1±0,95	75,5±2,43	<0,05	<0,05	<0,05	>0,1	>0,1	>0,1
ДС (%)	81,7±5,93	78,9±1,50	77,2±4,65	77,6±1,66	77,6±4,55	<0,1	<0,1	>0,1	>0,1	>0,1	>0,1
АЧП (Ом/с)	0,002±0,0006	0,002±0,0008	0,002±0,0007	0,002±0,0006	0,002±0,0006	>0,1	>0,1	>0,1	>0,1	>0,1	>0,1

Во 2-й подгруппе проводили воздействие при 2-м режиме работы аппарата «Витафон». После проведенного лечения 13% больных предъявили жалобы на кровоточивость и болезненность в области десен. подвижность зубов. При осмотре маргинальная и прикрепленная десна у больных, предъявляющих жалобы отечна и гиперемирована, болезненна при пальпации, подвижность отдельных зубов I-II степени. Показатель пробы Шиллера-Писарева составлял 1,8±0,07, ПИ - 3,8±0,85, ИГ - 0,8±0,56. Температура десны повысилась на верхней челюсти справа на 3,6% (p>0,1), слева - на 3,3% (p>0,1), в центральном участке - на 1,2% (p>0,1). На нижней челюсти справа - на 3,8% (p<0,1), слева - на 2,7% (p<0,05), в центральном участке - на 2,7% (p<0,05) (табл. 33).

На реопародонтограмме восходящая часть приобрела заостренную вершину и стала более крутой. ПТС снизился на 16,7% (p<0,1), ИПС - на 11,3% (p<0,05), ИЭ повысился на 13,4% (p<0,05) (табл. 34). При проведении лазерной допплеровской флоуметрии: KV повысился на 14,5% (p>0,05) и составил 6,9±0,19, ИЭМ повысился на 42,1% (p>0,1) и составил 1,9±0,05. Показатели функциональных методов исследования свидетельствовали об улучшении реологических свойств крови, повышении вазомоторной активности микрососудов и усилении гемодинамики в пародонте.

Через 3 месяца после лечения 13,3% больных предъявляли жалобы на кровоточивость и болезненность в области десен, подвижность зубов. При осмотре маргинальная и прикрепленная десна отечна и гиперемирована, при пальпации болезненна и из зубодесневых карманов выделялось незначительное количество серозно-гнойного экссудата, подвижность зубов I-II степени. Показатель пробы Шиллера-Писарева составлял 1,9±0,75, пародонтальный индекс - 3,9±0,08, индекс гигиены - 0,8±0,23. Температура десны на верхней челюсти справа осталась повышенной на 3% (p>0,1), слева - на 2,9% (p>0,1), в центральном

участке -на 1,2% (p>0,1). На нижней челюсти справа - на 3,8% (p<0,1), слева - на 2,4% (p<0,05), в центральном участке - на 2,4% (p<0,1) (табл. 33).

Реографическая кривая в восходящей части стала более пологой с заостренной вершиной. ПТС остался сниженным на 7,8% (p<0,1), ИПС - на 18,4% (p<0,05), ИЭ -повышен на 12,1% (p>0,05) (Табл. 34). При проведении лазерной допплеровской флоуметрии: KV повышен на 14,5% (p>0,1) и составил 6,9±1,19, ИЭМ повышен на 38,8% (p>0,1) и составил 1,8±0,05.

Через год после лечения 17% больных предъявляли жалобы на кровоточивость и болезненность в области десен, неприятный запах изо рта, подвижность зубов. При осмотре десна отечна и гиперемирована, болезненна при пальпации, из зубодесневых карманов выделялся серозно-гнойный экссудат, подвижность зубов I-II степени. Показатель пробы Шиллера-Писарева составлял 2,2±0,04, ПИ - 4,1±0,89, ИГ - 0,8±0,06. Температура десны на верхней челюсти справа повышена на 1,2% (p<0,1), слева - на 1,5% (p>0,1), в центральном участке - на 0,5% (p>0,1). На нижней челюсти справа - на 2,6% (p<0,1), слева - на 0,6% (p<0,1), в центральном участке - на 1,2% (p>0,1) (табл. 33). На реопародонтограмме восходящая часть стала более пологой с закругленной вершиной. ПТС снижен на 0,9% (p>0,1), ИПС - на 10,4% (p<0,05), ИЭ повышен на 6,1% (p<0,1) (табл. 34). При проведении лазерной допплеровской флоуметрии: KV повышен на 7,8% (p>0,05) и составил 6,4±1,34, ИЭМ повышен на 26,7% (p>0,1) и составил 1,5±1,29.

Таким образом, можно сделать вывод, о том, что низкочастотные акустические колебания при 2-м режиме работы от аппарата «Витафон» обладают более выраженным лечебным действием, чем 1-й режим, что подтверждалось клинико-функциональными методами исследования.

Табл. 35

Показатели термометрии у больных пародонтитом тяжелой степени после виброакустической терапии (ВАТ) при 3-ем режиме работы аппарата «Витафон» (°С).

Зоны измерения		До лечения (1)	Контроль (2)	ВАТ (3)	Через 3 месяца (4)	Через 1 год (5)	p_{1-3}	p_{1-4}	p_{1-5}	p_{2-3}	p_{2-4}	p_{2-5}
Верхняя челюсть	П	32,3±0,12	32,8±0,01	33,8±0,05	33,8±0,02	32,9±0,06	<0,05	<0,05	<0,1	<0,05	<0,05	>0,1
	Ц	31,8±0,07	32,0±0,01	32,7±0,56	32,6±0,05	32,5±0,18	<0,05	<0,05	<0,1	<0,05	<0,05	<0,1
	Л	32,6±0,13	32,8±0,04	33,2±0,19	33,2±0,17	32,9±0,13	<0,05	<0,1	<0,1	<0,05	<0,1	>0,1
Нижняя челюсть	П	32,4±0,09	32,9±0,05	33,9±0,95	33,8±0,13	33,6±0,12	<0,05	<0,05	<0,05	<0,05	<0,05	<0,05
	Ц	31,9±0,08	32,1±0,05	32,9±0,31	32,9±0,12	32,3±0,25	<0,05	<0,05	<0,1	<0,1	<0,1	>0,1
	Л	32,5±0,12	32,7±0,03	33,9±0,05	33,8±0,14	33,0±0,51	<0,05	<0,05	<0,1	<0,05	<0,05	<0,1

Табл. 36

Показатели реопародонтографии у больных пародонтитом тяжелой степени после виброакустической терапии (ВАТ) при 3-м режиме работы аппарата «Витафон».

Индекс	До лечения (1)	Контроль (2)	ВАТ (3)	Через 3 месяца (4)	Через год (5)	P_{1-3}	P_{1-4}	P_{1-5}	P_{2-3}	P_{2-4}	P_{2-4}
Q_x (с)	0,18±0,009	0,18±0,008	0,18±0,005	0,18±0,005	0,18±0,006	>0,1	>0,1	>0,1	>0,1	>0,1	>0,1
f (с)	0,06±0,002	0,06±0,009	0,06±0,002	0,06±0,002	0,06±0,003	>0,1	>0,1	>0,1	>0,1	>0,1	>0,1
ВОН (с)	0,26±0,023	0,26±0,004	0,26±0,0018	0,26±0,0014	0,26±0,0017	>0,1	>0,1	>0,1	>0,1	>0,1	>0,1
ПТС (%)	23,0±1,83	21,1±0,25	19,5±3,75	19,5±2,04	20,3±3,95	<0,1	<0,1	>0,1	<0,1	<0,1	<0,1
ИЭ (%)	63,4±4,51	65,2±3,96	69,2±1,02	68,1±4,51	66,4±2,78	<0,1	<0,1	<0,1	<0,1	<0,1	<0,1
ИПС (%)	128,1±6,83	121,3±7,34	102,0±3,41	101,9±0,75	104,8±1,81	<0,01	<0,01	<0,05	<0,05	<0,05	<0,05
РИ (Ом)	0,042±0,013	0,041±0,06	0,041±0,004	0,042±0,005	0,042±0,005	>0,1	>0,1	>0,1	>0,1	>0,1	>0,1
ДИ (%)	82,1±3,21	76,4±7,5	75,7±1,5	75,8±3,95	76,1±1,1	<0,05	<0,05	<0,05	>0,1	>0,1	>0,1
ДС (%)	81,7±5,93	78,9±1,50	76,2±3,69	76,4±4,95	77,0±9,51	>0,1	>0,1	>0,1	>0,1	>0,1	>0,1
АЧП (Ом/с)	0,002±0,0006	0,002±0,0008	0,002±0,0008	0,002±0,0007	0,002±0,0007	>0,1	>0,1	>0,1	>0,1	>0,1	>0,1

Больным 3-й подгруппы проводили низкочастотное виброакустическое воздействие при 3-м режиме работы аппарата «Витафон». После проведенного лечения 14,3% больных предъявляли жалобы на кровоточивость и болезненность в области десен, подвижность зубов. При осмотре у больных, предъявлявших жалобы слизистая маргинальной и прикрепленной десны отечна и гиперемирована, подвижность зубов I-II степени. Показатель пробы Шиллера-Писарева составил 1,5±0,65, ПИ - 4,1±0,12, ИГ - 0,8±0,16. Температура повысилась на верхней челюсти справа на 2,9% ($p<0,05$), слева - на 1,2% ($p>0,05$), в центральном участке - на 2,1% ($p<0,05$). На нижней челюсти справа - на 2,9% ($p<0,05$), слева - на 3,5% ($p<0,05$), в центральном участке - на 2,4% ($p<0,1$) (табл. 35).

На реопародонтограмме восходящая часть стала более крутой и с заостренной вершиной. ПТС снизился на 7,6% ($p<0,1$), ИПС - на 15,9% ($p<0,05$), ИЭ повысился на 5,5% ($p<0,1$) (табл. 36). При проведении лазерной допплеровской флоуметрии: KV повысился на 10,2% ($p>0,1$) и составлял 6,7±0,13, ИЭМ повысился на 38,8% ($p>0,1$) и составлял 1,8±1,34.

Спустя 3 месяца после лечения жалобы на кровоточивость и болезненность в области десен предъявляли 14,7% больных. При осмотре маргинальная и прикрепленная десна отечна и гиперемирована, отмечается подвижность зубов I-II степени. Показатель пробы Шиллера-Писарева составлял 2,1±0,87, пародонтальный индекс - 4,2±0,67, индекс гигиены - 0,8±0,12. Температура десны остается повышенной на верхней челюсти справа - на 2,9% ($p<0,05$), слева - на 1,2% ($p<0,1$), в центральном участке - на 1,8% ($p<0,05$). На нижней челюсти справа - на 2,7% ($p<0,05$), слева - на 2,7% ($p<0,05$), в центральном участке - на 2,4% ($p<0,01$) (табл. 35). Реографическая кривая в восходящей ее части стала более пологой, вершина - закругленная. ПТС снижен на 8,3% ($p<0,1$), ИПС - на

18,4% (p<0,05), ИЭ повышен на 4% (p<0,1) (табл. 36). Показатели допплерограммы составили: KV повышен на 7,8% (p>0,1) и составил 6,4±0,21, ИЭМ повышен на 35,2% (p>0,1) и составил 1,7±2,35.

Через год после лечения 18,3% больных предъявляли жалобы на кровоточивость и боли в области десны, на подвижность зубов и неприятный запах изо рта. При осмотре маргинальная и прикрепленная десна отечна и гиперемирована, отмечали подвижность зубов I-II степени, пальпация десны в отдельных участках болезненна и из зубодесневых карманов выделяется серозно-гнойный экссудат. Показатель пробы Шиллера-Писарева составлял 2,5±0,64, ПИ - 4,3±0,51, ИГ - 1,2±0,32. Температура десны на верхней челюсти справа оставалась повышенной на 0,3% (p>0,1), слева - на 0,5% (p>0,1), в центральном участке - на 1,5% (p<0,1). На нижней челюсти справа - на 1,5% (p<0,05), слева - на 0,9% (p<0,1), в центральном участке - на 0,6% (p>0,1) (табл. 35). На реопародонтограмме восходящая часть пологая с закругленной вершиной. ПТС снижен на 4,9% (p>0,1), ИПС - на 16,2% (p<0,05), ИЭ повышен на 1,5% (p>0,1) (табл. 36). При проведении лазерной допплеровской флоуметрии: KV оставался повышенным на 6,4% (p>0,1) и составил 6,3±1,52, ИЭМ повышен на 26,6% (p<0,1) и составил 1,5±1,35.

Таким образом, можно сделать вывод о том, что 3-й режим работы аппарата «Витафон» обладает более выраженным лечебным действием, чем 1-й, но был менее эффективен, чем 2-й, что подтверждалось клиническими наблюдениями и функциональными методами исследования.

Табл. 37

Показатели термометрии у больных пародонтитом тяжелой степени после виброакустической терапии (ВАТ) при 4-ом режиме работы аппарата «Витафон» (°С).

Зоны измерения		До лечения (1)	Контроль (2)	ВАТ (3)	Через 3 месяца (4)	Через 1 год (5)	p_{1-3}	p_{1-4}	p_{1-5}	p_{2-3}	p_{2-4}	p_{2-5}
Верхняя челюсть	П	32,3±0,12	32,8±0,04	33,9±0,18	33,9±0,12	33,5±0,16	<0,05	<0,05	<0,05	<0,05	<0,05	<0,05
	Ц	31,8±0,07	32,0±0,03	33,0±0,08	32,8±0,25	32,2±0,65	<0,1	<0,1	<0,1	>0,1	>0,1	>0,1
	Л	32,6±0,13	32,7±0,03	33,9±0,06	33,9±0,01	33,5±0,29	<0,05	<0,05	<0,05	<0,05	<0,05	<0,05
Нижняя челюсть	П	32,4±0,09	32,5±0,16	34,0±0,15	33,9±0,96	33,7±0,05	<0,05	<0,05	<0,05	<0,05	<0,1	<0,1
	Ц	31,9±0,08	32,0±0,07	33,0±0,01	32,9±0,17	32,6±0,17	<0,05	<0,05	<0,05	<0,05	<0,05	<0,1
	Л	32,5±0,12	32,8±0,26	33,9±0,01	33,6±0,1	33,2±0,4	<0,05	<0,05	<0,05	<0,05	<0,05	<0,1

Табл. 38

Показатели реопародонтографии у больных пародонтитом тяжелой степени после виброакустической терапии (ВАТ) при 4-ом режиме работы аппарата «Витафон».

Индекс	До лечения (1)	Контроль (2)	ВАТ (3)	Через 3 месяца (4)	Через год (5)	P_{1-3}	P_{1-4}	P_{1-5}	P_{2-3}	P_{2-4}	P_{2-4}
Q_x (с)	0,18±0,009	0,18±0,008	0,18±0,0008	0,18±0,0009	0,18±0,009	>0,1	>0,1	>0,1	>0,1	>0,1	>0,1
f (с)	0,06±0,002	0,06±0,009	0,06±0,0002	0,06±0,0002	0,06±0,0003	>0,1	>0,1	>0,1	>0,1	>0,1	>0,1
ВОН (с)	0,26±0,023	0,26±0,004	0,25±0,001	0,25±0,0001	0,26±0,002	>0,1	>0,1	>0,1	>0,1	>0,1	>0,1
ПТС (%)	23,0±1,83	21,1±0,25	18,6±0,12	18,7±2,1	19,9±1,6	<0,05	<0,05	<0,1	>0,1	>0,1	>0,1
ИЭ (%)	63,3±4,51	65,2±3,96	79,5±0,18	79,4±2,16	76,9±5,51	<0,05	<0,05	<0,05	<0,05	<0,05	<0,05
ИПС (%)	128,1±6,83	121,3±7,34	99,5±3,02	99,7±1,12	100,5±0,13	<0,01	<0,01	<0,01	<0,01	<0,01	<0,01
РИ (Ом)	0,042±0,013	0,041±0,06	0,041±0,01	0,041±0,002	0,041±0,02	>0,1	>0,1	>0,1	>0,1	>0,1	>0,1
ДИ (%)	82,1±3,21	76,4±7,5	73,9±1,04	73,9±2,91	74,5±6,1	<0,05	<0,05	<0,05	<0,1	<0,1	>0,1
ДС (%)	81,7±5,93	78,9±1,50	76,5±4,65	76,8±1,18	76,9±5,9	<0,1	<0,1	<0,1	>0,1	>0,1	>0,1
АЧП (Ом/с)	0,002±0,0006	0,002±0,0008	0,002±0,0008	0,002±0,0007	0,002±0,0007	>0,1	>0,1	>0,1	>0,1	>0,1	>0,1

4-й подгруппе больных проводили низкочастотное виброакустическое воздействие при 4-м режиме работы. После курса лечения предъявляли жалобы 10,3% больных, которые заключались в следующем: кровоточивость в области десен при приеме жесткой пищи и чистке зубов, болезненность в отдельных участках десны, подвижность зубов. При осмотре маргинальная и прикрепленная десна гиперемирована, при пальпации болезненна, подвижность зубов I-II степени. Показатель пробы Шиллера-Писарева составлял 1,4±0,76; ПИ - 2,7±0,14; ИГ - 0,7±0,34.

Температура десны повысилась на верхней челюсти оправа - на 3,2% ($p<0,05$), слева - на 3,6% ($p<0,05$), в центральном участке - на 1,2% ($p> 0,1$). На нижней челюсти справа - на 4,4% ($p<0,05$), слева - на 3,2% ($p< 0,05$), в центральном участке на 3% ($p<0,05$) (табл. 37).

На реопародонтограмме восходящая часть приобрела крутой подъем и заостренную вершину. ПТС снизился на 11,8% ($p > 0,1$), ИПС - на 18% ($p< 0,01$), ИЭ повысился на 17,9% ($p<0,05$) (табл. 38). При проведении лазерной допплеровской флоуметрии: KV повысился на 21,3% ($p>0,1$) и составил 7,5±0,67; ИЭМ повысился на 52,1% ($p<0,1$) и составил 2,3±0,I8.

Через 3 месяца после лечения жалобы предъявляли 10,5% больных. При осмотре краевая и прикрепленная десна отечна и гиперемирована, болезненна при пальпации, подвижность зубов I-II степени. Показатель пробы Шиллера-Писарева составлял 1,5±0,23; ПИ - 3,8±0,07; ИГ - 0,7±0,31. Температура десны оставалась повышенной на верхней челюсти справа на 3,2% ($p<0,05$), слева - на 3,6% ($p < 0,05$), в центральной части - на 0,9% ($p>0,1$). На нижней челюсти справа - на 4,1% ($p<0,1$), слева - на 2,4% ($p<0,05$), в центральном участке - на 2,7% ($p<0,1$) (табл. 37). Реографическая кривая приобрела более пологий вид в

восходящей ее части с заостренной вершиной. ПТС остался сниженным на 8,3% (p>0,1), ИПС - на 19,6% (p<0,01), ИЭ повысился на 17% (p<0,05) (табл. 38). При проведении лазерной допплеровской флоуметрии показатели практически не изменились: KV повышен на 20,2% (p>0,1) и составил 7,4±0,34, ИЭМ - на 52,1% (p<0,05) и составил 2,3±1,36.

Через год после проведенного лечения 15,2% больных предъявляли жалобы на кровоточивость и болезненность в области десен, на подвижность зубов и запах изо рта. При осмотре маргинальная и прикрепленная десна отечна и гиперемирована, болезненна при пальпации, из зубодесневых карманов выделялся серозно-гнойный экссудат, отмечалась подвижность зубов I-II степени. Показатель пробы Шиллера-Писарева составлял 1,9±0,03, ПИ - 3,9±0,96, ИГ - 0,8±0,75. Температура десны оставалась повышенной по сравнению с показателями после снятия зубных отложений на верхней челюсти справа - на 2,1% (p<0,05), слева - на 2,4% (p<0,05), в центральном участке - на 0,6% (p>0,1). На нижней челюсти справа - на 3,5% (p<0,1), слева - на 1,2% (p<0,1), в центральном участке - на 1,8% (p<0,1). (табл. 37). На реопародонтограмме восходящая часть стала более пологой с закругленной вершиной. ПТС оставался пониженным на 6,8% (p>0,1), ИПС - на 18,9% (p<0,01), ИЭ повышен на 14,3% (p<0,05) (табл. 38). Показатели допплерограммы: KV оставался повышенным на 18,0% (p>0,1) и составил 7,2 ± 0,39, ИЭМ - на 45% (p>0,1) и составил 2,0±1,57.

Таким образом, можно сделать вывод, что при проведении лечения низкочастотными акустическими колебаниями при 4-м режиме работы аппарата «Витафон» у больных пародонтитом тяжелой степени наблюдался наиболее выраженный лечебный эффект по сравнению с другими режимами работы аппарата, что подтверждалось клинической картиной и клинико-функциональными методами исследования.

3.5. Обсуждение результатов

Пародонтит является одним из самых распространенных заболеваний челюстно-лицевой области. Проблема лечения и реабилитации пародонтита, несмотря на большое количество применяемых методов, остается актуальной. Многочисленные исследования показали, что нарушения микроциркуляции на капилляро-венулярном уровне являются основной причиной данного заболевания. Клиническими наблюдениями установлено, что оптимальным является комплексный подход к лечению, среди которых важное место занимают физические методы.

Целью исследования было повышение эффективности комплексной терапии пародонтита с использованием виброакустического воздействия. В задачи работы входило применение и разработка методики, изучение влияния виброакустической терапии на микроциркуляцию у больных пародонтитом в зависимости от степени тяжести заболевания при различных режимах работы аппарата «Витафон». Оценивали результативность данного метода в отдаленные сроки (3 и 12 месяцев) после проведенного курса лечения.

Было проведено обследование и лечение 150 больных. Которые были разделены на три группы по 50 человек, в зависимости от степени пародонтита. Каждая группа имела 5 подгрупп по 10 человек, 1-й подгруппе проводили виброакустическое воздействие при 1-м режиме работы аппарата «Витафон», где частота колебаний составляла от 30Гц до 18кГц при амплитуде колебаний от 2,8-5,4мкм. 2-й подгруппе проводили воздействие при 2-м режиме, где частота составляла от 30Гц до 18кГц при амплитуде - 6-12,3мкм. 3-й подгруппе больных проводили воздействие при 3-м режиме работы, где частота - 30Гц-18кГц, амплитуда - 2,8-5,4мкм и добавляется импульсная модуляция 0,5-1,2с. 4-й подгруппе проводили воздействие при 4-м режиме работы, где частота - 30Гц-18кГц, амплитуда - 6-12,3мкм, импульсная модуляция

0,5-1,2с. 5-й группе больных не проводили виброакустическую терапию, и она являлась контрольной, с которой сравнивали результаты вышеуказанных групп больных пародонтитом. Всем пациентам были удалены наддесневые и поддесневые зубные отложения, при необходимости проводили кюретаж пародонтальных карманов, обучали правилам гигиены полости рта.

Проводили комплексное обследование до, после лечения, через 3 и 12 месяцев по единой схеме, включавшей клинические, инструментальные и функционально-диагностические методы, такие как термометрия, реопародонтография, лазерная допплеровская флоуметрия.

В зависимости от степени заболевания больные предъявляли жалобы на кровоточивость десен при чистке зубов, неприятные ощущения в деснах при легкой степени тяжести, на кровоточивость десен во время приема пищи, запах изо рта, подвижность зубов при средней степени тяжести и на самопроизвольную кровоточивость, запах изо рта, подвижность зубов и боли в области десен при тяжелой степени. При осмотре установлено, что клинические проявления воспаления нарастали соответственно степени пародонтита, от гиперемии при легкой степени до цианотичности при тяжелой. Определялась подвижность зубов от 1-й до 3-й степени, из пародонтальных карманов у больных пародонтитом средней и тяжелой степени выделялся серозно-гнойный экссудат разного объема и интенсивности.

На рентгенопантомограмме выявляли изменения в костной ткани области вершин межальвеолярных перегородок, от убыли до атрофии костной ткани альвеолы на 1/3 — 3/4 длины корня. Проба Шиллера-Писарева при легкой степени - 1,7+0,15, при средней 2,3+0,08, при тяжелой - 2,7+0,12. Пародонтальный индекс при легкой степени - 0,8+0,07, при средней - 3,6+0,04, при тяжелой - 7,1+0,03. Гигиенический индекс составлял при легкой степени 1,7±0,08, при средней -1,8±0,07,

при тяжелой - 2,3±0,05. Температура десны была снижена как в области фронтальных зубов, так и жевательных. Данные реопародонтограммы свидетельствовали о нарушении микроциркуляции, которые нарастали при прогрессировании пародонтита. При легкой степени ПТС был повышен на 29,7% (p<0,01), ИПС на 13,3% (p<0,001), ИЭ снижен на 2,8% (p<0,01); при средней степени ПТС был повышен 32,6% (p<0,001) , ИПС - 27,0% (p<0,001), ИЭ снижен на 9,4% (p<0,001); при тяжелой степени ПТС был повышен на 43,4% (p<0,001), ИПС - 31,5% (p<0,001), ИЭ снижен на 16,9% (p<0,001). Качественный анализ реографической кривой выявлял пологую анакроту, уплощенную вершину, сглаженный и смещенный вверх дикротический зубец. Показатели лазерной допплеровской флоуметрии составляли: коэффициент вариации (KV) при легкой степени - 9,8±3,66, при средней - 5,9± 0,12, при тяжелой - 5,0± 0,13 и индекс эффективности микроциркуляции (ИЭМ) при легкой степени - 1,2± 0,26, при средней - 1,1±0,12 и при тяжелой 0,8±0,12, что свидетельствовало об ухудшении микроциркуляции по мере нарастания воспаления.

У больных пародонтитом легкой степени тяжести после снятия зубных отложений показания пробы Шиллера-Писарева уменьшились и составили 0,6+ 0,08, пародонтальный индекс снизился на 68% и составил 0,5± 0,03, индекс гигиены уменьшился на 39% , что составляло 0,6±0,12, При термометрии отмечалось повышение температуры на всех участках в среднем на 1,0°С (табл.39). Реопародонтограмма изменилась качественно и количественно в сторону нормализации, ПТС снизился на 10,8%, ИПС на 17,6%, ИЭ повысился на 13% (табл.40). Показатели лазерной допплеровской флоуметрии свидетельствовали о повышении вазомоторной активности капилляров и об усилении микроциркуляции в пародонте: KV увеличился на 16,2% (p<0,01), ИЭМ на 26% (p<0,01) (табл.43).

Через 2-5 дней после снятия зубных отложений больным 4-х подгрупп проводили курс виброакустической терапии (ВАТ) от аппаратов «Витафон» и «Витафон-2», 5-й контрольной подгруппе больных виброакустическую терапию не назначали.

По данным, приведенным в обзоре литературы, низкочастотные акустические колебания влияют на микроциркуляторное русло кровообращения, что приводит к изменениям, как количественным (увеличивается число функционирующих капилляров), так и качественным (капилляры становятся менее извилистыми, просвет расширяется), уменьшается сосудистое сопротивление, улучшаются реологические свойства крови. Кроме того, виброакустическое воздействие улучшает лимфоток. За счет непрерывно меняющейся частоты колебаний, влияние оказывается на микрососуды всех диаметров. Радиус действия низкочастотных акустических колебаний 7см.

Методика проведения лечения заключалась в следующем: оба виброфона располагали накожно, четырьмя полями: 1-е поле - проекция 8,7 и 4,3 зубов нижней челюсти справа; 2-е поле - проекция 8,7 и 4,3 зубов нижней челюсти слева; 3-е поле - проекция 8,7 и 4,3 зубов верхней челюсти справа; 4-е поле проекция 8,7 и 4,3 зубов слева. Время воздействия на каждое поле составляло 5 мин, процедуры проводили ежедневно или через день, курс лечения состоял из 10-12 процедур.

После курса виброакустической терапии у больных пародонтитом легкой степени тяжести жалобы отсутствовали. В подгруппе больных, где использовали в лечении 1-й режим работы аппарата «Витафон», показатели пробы Шиллера-Писарева были меньше единицы, пародонтальный индекс составлял 0,4+ 0,12, индекс гигиены - 0,6± 0,04. Температура во всех участках десны повысилась на 0,3°С (табл. 39). На реопародонтограмме восходящая часть имела крутой подъем и острую

вершину. ПТС снизился на 3,0% (p<0,1), ИПС - на 2,2% (p<0,01), а ИЭ повысился на 0,5%(p<0,05) (табл.40). Лазерная допплеровская флоуметрия также указывала на усиление микроциркуляции. KV повысился на 1,6% (p<0,01), ИЭМ на 21% (p>0,01) (табл.43).

Во 2-й подгруппе, при 2-м режиме работы показатели пробы Шиллера-Писарева составили 0,3± 0,12, ПИ - 0,3 ± 0,08, ИГ - 0,7+ 0,16, температура на всех измеряемых участках десны повысилась, реопародонтограмма изменилась качественно и количественно в сторону нормализации гемомикроциркуляции. Отмечалось снижение ПТС и ИПС и повышение ИЭ. ПТС снизился на 9,0% (p<0,1), ИПС - на 2,3% (p<0,1), ИЭ повысился на 1,7% (p>0.1) (табл.40). Изменились показатели лазерной допплеровской флоуметрии: KV увеличился на 9,3% (p>0,01) и составлял 12,9 ± 0,51, ИЭМ - на 42,3% (p>0,01) и составлял 2,6 ± 0,02 (табл.43). Изменения показателей реопародонтографии и лазерной допплеровской флоуметрии свидетельствуют об улучшении микроциркуляции и повышении вазомоторной активности микрососудов.

После проведенного лечения 3-й подгруппе больных, при 3-м режиме работы аппарата «Витафон» показатель пробы Шиллера-Писарева составил 0,4 ± 0,34, ПИ - 0,3 ± 0,11, ИГ - 0,7 ± 0,16. Температура десны повысилась в среднем на 0,4°С (табл. 39). На реопародонтограмме восходящая часть стала более крутой с заостренной вершиной. ПТС снизился на 4,2% (p<0,1), ИПС - на 1,4% (p>0,1), ИЭ повысился на 1,1% (p>0,1) (табл.40). Показатели лазерной допплеровской флоуметрии также свидетельствовали об усилении гемомикроциркуляции, KV повысился на 3,3% (p<0, 01), ИЭМ - 25% (p<0,01) (табл.43).

4-й подгруппе больных проводили лечение низкочастотными акустическими колебаниями при 4-м режиме работы аппарата «Витафон». Показатель пробы Шиллера-Писарева составил 0,4 ±0,09,

ПИ - 0,3 ±0,17, ИГ - 0,6 ±0,41. Температура десны повысилась на 0,6°С (табл.39). Показатели реопародонтографии указывали на повышение уровня микроциркуляци в пародонте, ПТС снизился на 9% (p<0,1), ИПС - 4,5% (p<0,1), ИЭ повысился на 4,4% (p<0,1) (табл.40). Лазерная допплеровская флоуметрия также свидетельствовала об усилении гемодинамики: KV увеличился на 13,9% (p>0,01), что составило 13,6 ± 0,06, ИЭМ - на 48,2% (p< 0,01) и составил 2,9 ± 0,04 (табл.43).

Обследования, проведенные через 10-12 месяцев, показали, что у больных контрольной подгруппы пародонтитом легкой степени тяжести, где не проводили виброакустическую терапию, все показатели клинико-функциональных методов исследования вернулись к первоначальным. В подгруппах больных, где проводили виброакустическое воздействие, положительные сдвиги в микроциркуляции сохранялись в течение года. Через год после лечения у больных легкой степени тяжести индекс эластичности был выше исходного, после снятия зубных отложений, в 1-й подгруппе на 0,1%, во 2-й - на 1,2%, в 3-й - на 1,1%, в 4-й - 1,8%. В 5-й контрольной подгруппе, где не проводили виброакустическую терапию, индекс эластичности понизился на 1,4% по отношению к исходному, что свидетельствует о прогрессировании патологического процесса. Из сравнения приведенных данных разных режимов работы аппарата «Витафон» вытекает, что 4-й оказывал наиболее эффективное действие на гемомикроциркуляцию.

Больные пародонтитом средней степени тяжести после снятия зубных отложений и кюретажа пародонтальных карманов предъявляли жалобы на кровоточивость в области десен - 23%. Показатель пробы Шиллера-Писарева составлял 1,9 ± 0,07, ПИ - 2,9 ± 0,04, ИГ - 0,8 ± 0,06, температура десны повысилась (табл.39). Реопародонтограмма изменилась качественно - увеличилась крутизна анакроты и заострилась вершина реографической кривой. ПТС снизился на 3,6% (p<0,1), ИПС - на 8,2% (p<0,01), ИЭ повысился на 5,2% (p<0,05) (табл.41). Показатели

лазерной допплеровской флоуметрии составляли: KV - 6,7 ± 0,67, ИЭМ - 1,4 ± 0,63, что соответственно на 11,9% (p>0,1) и 35,5% (p<0,01) больше изначальных (табл.43).

После курса виброакустической терапии при 1-м режиме работы аппарата Витафон» 9,6% больных предъявляли характерные жалобы, проба Шиллера-Писарева составила 1,2 ± 0,25, ПИ- 1,9 ± 0,07, ИГ - 0,7 + 0,06. Температура десны на всех участках десны повысилась (табл.39). На реопародонтограмме восходящая часть стала более крутой с заостренной вершиной. ПТС снизился на 9,1% (p>0,1), ИПС - 13% (p<0,05), ИЭ повысился на 4,8% (p<0,1) (табл.41). Показатели ЛДФ составили - KV - 7,2± 1,22, ИЭМ- 1,7 ± 1,23 (табл.43).

После проведения виброакустической терапии при 2-м режиме работы аппарата «Витафон» жалобы на кровоточивость в области десен и подвижность зубов предъявляли 7% больных. Показатель пробы Шиллера-Писарева составил 1,1+ 0,23, ПИ - 1,5 ± 0,67, ИГ - 0,7 ± 0,13. Температура десны повысилась в среднем на 0,5°С (табл.39). Данные РПГ претерпели изменения ПТС снизился на 14,5% (p<0,1), ИПС - на 19,5% (p<0,05), ИЭ повысился на 10% (p<0,05) (табл. 41). Изменились показатели допплеровской флоумертрии: KV увеличился на 11,8%(p>0,1) и составил 7,6 ± 2,05, ИЭМ повысился на 23,5% (p>0,01) и составил 2,2 ± 1,34 (табл.43).

После проведенного курса лечения при 3-м режиме работы аппарата «Витафон» 7,6% больных пародонтитом средней степени тяжести предъявляли характерные жалобы. Показатель пробы Шиллера-Писарева составлял 1,2 ± 0,09, ПИ - 1,6 ± 0,78, ИГ - 0,7 ± 0,45. Температура десны повысилась в среднем на 0,4°С (табл.39). На реопародонтограмме восходящая часть стала более крутой с заостренной вершиной. ПТС понизился на 11,4% (p<0,1), ИПС - на 23,4% (p<0,05), ИЭ повысился на 9% (p<0,05) (табл. 41). Данные ЛДФ

претерпели изменения: KV повысился на 9,4% (p<0,1), ИЭМ- на 36,3% (p<0,1) (табл.43).

Виброакустическое воздействие при 4-м режиме работы аппарата «Витафон» проводили 4-й подгруппе больных. После проведенного лечения жалобы на кровоточивость, неприятные ощущения в области десен и подвижность зубов предъявляли 5,4% больных. Показатель пробы Шиллера-Писарева составлял 0,8 ± 0,75, ПИ - 1,2 ± 0,16, ИГ - 0,7 ± 0,19. Отмечали повышение температуры десны (табл.39). Показатели РПГ и ЛДФ изменились по сравнению с показателями после снятия зубных отложений, в сторону повышения уровня гемомикроциркуляции. ПТС снизился на 16,7% (p<0,1), ИПС - на 23,9% (p<0,05), ИЭ повысился на 13,3% (p<0,1) (табл.41). Изменились показатели ЛДФ: KV повысился на 17,2% (p>0,1), ИЭМ - на 41,7% (p<0,1) (табл.43).

Исследования, проведенные через 12 месяцев, выявили у больных пародонтитом средней степени тяжести изменения в гемомикроциркуляции. При сравнении с контрольной подгруппой уровень гемодинамики был выше там, где проводили виброакустическое воздействие, и наилучший лечебный эффект достигался при 4 режиме работы. Индекс эластичности спустя год был выше по отношению к исходному, после снятия зубных отложений, при 1-м режиме работы аппарата «Витафон» на 1,4%, при 2-м на 5,3%, при 3-м на 4,1%, при 4-м на 5,6%. В контрольной подгруппе больных, где не использовали в лечении низкочастотные акустические колебания, индекс эластичности был ниже исходного на 2,5%.

У больных пародонтитом тяжелой степени после снятия зубных отложений и кюретажа пародонтальных карманов кровоточивость в области десен сохранилась у 46%. Показания пробы Шиллера-Писарева составляли 1,8 ± 0,43, ПИ - 4,5 ± 0,08, ИГ - 1,2 + 0,07. Отмечалось повышение температуры в среднем на 0,3°С (табл.39). Показатели РПГ и ЛДФ претерпели изменения, ПТС снизился на 12,6% (p<0,05), ИПС - на

5,3 (p<0,01), ИЭ повысился на 2,8% (p<0,1) (табл.42). Изменились показатели ЛДФ: KV увеличился на 10,1% (p<0,05), ИЭМ - на 14,5% (p<0,01) (табл.43).

После проведенного курса виброакустической терапии больным пародонтитом тяжелой степени при 1-м режиме работы аппарата «Витафон» 16,3% больных предъявляли жалобы на кровоточивость при чистке зубов. Показатель пробы Шиллера-Писарева составлял 1,6 ± 0,34, ПИ - 4,1 ± 0,72, ИГ - 0,9 ± 0,11. Отмечали повышение температуры на 0,6°С (табл. 39). Географическая кривая претерпела изменения, восходящая часть стала более крутой с заостренной вершиной. ПТС снизился на 5,2% (p>0,1), ИПС - на 6,0% (p<0,05), ИЭ повысился на 2,9% (p>0,1) (табл.42). Изменились показатели допплеровской флоуметрии: KV увеличился на 11,9% (p>0,1), ИЭМ на 21,4% (p>0,1) (табл.43).

Во 2-й подгруппе проводили лечение больных при 2-м режиме работы аппарата «Витафон». После курса лечения 13% больных предъявляли жалобы на кровоточивость в области десен и подвижность зубов, показатель пробы Шиллера-Писарева составил 1,8 ± 0,07, ПИ - 3,8 ± 0,85, ИГ - 0,8 ± 0,56. Отмечали повышение температуры (табл. 39). Показатели РПГ и ЛДФ претерпели изменения: ИПС снизился на 11,3% (p<0,05), ПТС - на16,7% (p<0,1), ИЭ повысился на 13,4% (p<0,05) (табл.42). KV повысился на 14,5% (p>0,05), ИЭМ - на 42,1% (p>0,1) (табл.43). Клинико-функциональные методы исследования свидетельствовали о повышении вазомоторной активности микрососудов и усилении гемодинамики в пародонте.

Больным 3-й подгруппы проводили низкочастотное виброакустическое воздействие при 3-м режиме работы аппарата «Витафон». После виброакустической терапии 14,3% больных отмечали кровоточивость в области десен при чистке зубов. Показатель пробы Шиллера-Писарева составлял 1,5 ± 0.65, ПИ - 4,1 ± 0,12, ИГ - 0,8 ± 0,16.

Температура десны повысилась на 0,7°С (табл. 39). Показатели реопародонтографии и лазерной допплеровской флоуметрии свидетельствовали об усилении гемомикроциркуляции. ИПС снизился на 15,9% ($p<0,05$), ПТС - на 7,6% ($p<0,1$), ИЭ повысился на 5,5% ($p<0,1$) (табл. 42). KV повысился на 10,2% ($p>0,1$), ИЭМ на 38,8% ($p>0,1$) (табл. 43).

4-й подгруппе больных пародонтитом тяжелой степени виброакустическую терапию проводили при 4-м режиме работы от аппарата «Витафон». После курса лечения характерные жалобы предъявляли 10,3% больных. Показатель пробы Шиллера-Писарева составил 1,4 ±0,76, ПИ - 2,7 ± 0,14, ИГ - 0,7+ 0,34. Температура десны повысилась на 0,8°С (табл. 39). Реопародонтограмма и допплерограмма претерпели изменения в сторону их нормализации: ПТС снизился на 11,8% ($p>0,1$), ИПС - 18,0% ($p<0,01$), ИЭ повысился на 18,9% ($p<0,05$) (табл. 42). KV повысился на 21,3% ($p>0,1$), ИЭМ на 52,1% ($p<0,1$) (табл. 43).

Исследования, проведенные спустя 12 месяцев после курса лечения у больных пародонтитом тяжелой степени, выявили изменения гемомикроциркуляции в тканях пародонта. В контрольной подгруппе больных, без использования виброакустической терапии показатели реопародонтографии и лазерной допплеровской флоуметрии вернулись к исходным, определявшимся до начала лечения. Клиническая картина и изменения индексов эластичности и эффективности микроциркуляции указывали на прогрессирование пародонтита. В подгруппах больных, где использовали виброакустическую терапию, отмечался более высокий уровень гемодинамики, а тяжесть клинических симптомов была менее выражена по сравнению с выше указанной подгруппой больных. Анализ эффективности вибротерапии в разных режимах работы аппарата «Витафон» выявил, что индекс эластичности у больных, где применяли

1-й режим работы, был выше изначального на 0,3%, при 2-м - на 2,3%, 3-м - на 1,5% ($p>0,05$), 4-м - на 14,3% ($p<0,05$). В контрольной подгруппе больных индекс эластичности стал ниже исходного. Это показывает, что использование 2 и 4 режима вибротерапии от аппарата «Витафон» дает лучший и более стойкий клинический эффект на фоне улучшения кровообращения в тканях пародонта.

Сравнение основных показателей кровообращения и клинической картины при пародонтите разной степени тяжести показало, что после курса вибротерапии наибольшая эффективность отмечалась у больных, где использовали 4-й режим работы аппарата «Витафон», а наименьшая при 1-м режиме работы. В подгруппах больных, где применяли 2-й и 3-й режимы, существенных различий ($p>0,05$) в действии вибротерапии не выявлено, о чем свидетельствуют показатели, приведенные в табл. 39-43.

Большую эффективность 4-го режима работы можно объяснить тем, что в нем используется более высокая амплитуда вибраций в сочетании с импульсной модуляцией, которая вызывает выраженное стимулирующее действие на тонус и эластичность сосудов, а также снижает периферическое сопротивление кровотоку в капиллярном звене микрогемоциркуляции.

Таким образом, на основании жалоб больных, клинических данных и функциональных методов исследования, таких, как термометрия, реопародонтография, лазерная допплеровская флоуметрия, можно сделать вывод, что при пародонтите легкой, средней и тяжелой степени после проведения курса виброакустической терапии отмечается выраженное нормализующие действие на локальную гемодинамику, которое сохраняется в течение 10-12 месяцев.

Табл. 39

Показатели термометрии у больных пародонтитом при лечении низкочастотными акустическими колебаниями от аппарата «Витафон»(°С).

Режим	Степень пародонтита		
	Легкая	Средняя	Тяжелая
До лечения	32,2 0,14 p<0,001	32,0 0,08 p<0,001	31,8 0,07 p<0,001
Контроль	33,2 0,01 p<0,01	33,1 0,02 p<0,01	32,0 0,01 p>0,1
1-й режим	33,5 0,02 p>0,1	33,4 0,06 p>0,1	32,6 0,12 p<0,1
2-й режим	33,8 0,01 p>0,1	33,6 0,16 p>0,1	32,8 0,09 p>0,1
3-й режим	33,6 0,09 P>0.1	33,5 0,67 p>0,1	32,7 0,56 p<0,05
4-й режим	33,8 0,01 p>0.1	33,7 0,25 p>0,1	32,8 0,08 p>0,1

Табл. 40

Показатели реопародонтографии у больных пародонтитом легкой степени при лечении низкочастотными акустическими колебаниями от аппарата «Витафон».

Режим	Индексы РПГ		
	ПТС	ИПС	ИЭ
До лечения	18,5± 0,51 p<0,01	101,0 ± 23,6 p<0,001	74,1± 4,26 p<0,01
Контроль	16,5 ± 1,13 p<0,01	83,2 ± 3,04 p<0,01	85,1± 2,03 p<0,01
1-й режим	16,0+1,02 p>0,1	81,4 ± 1,76 p<0,01	85,6 ± 1,25 p>0,1
2-й режим	15,0 ± 1,02 p<0,1	81,3+4,51 p<0,1	86,6 ± 1,15 p>0,1
3-й режим	15,8± 0,09 p<0,1	82,±2,51 p>0,1	86,±0,16 p>0,1
4-й режим	15,0+0,01 p<0,1	79,4 ± 4,25 p<0,1	89,0 ± 2,63 p<0,1

Табл. 41

Показатели реопародонтографии у больных пародонтитом средней степени при лечении низкочастотными акустическими колебаниями от аппарата «Витафон».

Режим	Индексы РПГ		
	ПТС	ИПС	ИЭ
До лечения	19,3 ± 1,33 p<0,001	121,0 ± 8,34 p<0,001	69,1 ±3,42 p<0,001
Контроль	18,6 ± 2,33 p>0,1	111,0 ±2,01 p>0,1	72,9 +2,12 p>0,1
1-й режим	16,9 ±0,11 p>0,1	96,5 ± 5,01 p<0,05	76,6 ±3,21 p<0,1
2-й режим	15,8 ±3,56 p<0,1	89,4 ±3,05 p<0,05	81,0 ± 1,56 p<0,05
3-й режим	16,4 ± 1,36 p<0,1	86,0 ± 4,24 p<0,05	80,112,09 p<0,05
4-й режим	15,4 ± 1,18 p<0,1	85,7 +2,31 p<0,05	84,1 ±2,11 p<0,1

Табл. 42

Показатели реопародонтографии у больных пародонтитом тяжелой степени при лечении низкочастотными акустическими колебаниями от аппарата «Витафон».

Режим	Индексы РПГ		
	ПТС	ИПС	ИЭ
До лечения	23,0 ± 1,83 p<0,001	128,1 + 6,83 p<0,001	63,3 +4,51 p<0,001
Контроль	21,1 + 0,25 p<0,1	121,3 ±7,34 p<0,1	65,2 ± 3,96 p>0,1
1-й режим	20,0 ± 1,83 p>0,1	114,0± 1,65 p<0,1	67,2 ±3,62 p>0,1
2-й режим	18,7 +3,66 p<0,1	101,0 ±3,49 p<0,05	75,3 ± 1,43 p<0,05
3-й режим	19,5 ± 3,75 p<0,1	102,0 ± 3,41 p<0,05	69,2+1,02 p<0,1
4-й режим	18,6 ± 0,12 p>0,1	99,5 ±3,02 p<0,01	79,5 ±0,18 p<0,05

Табл. 43

Показатели лазерной допплервской флоуметрии у больных пародонтитом при лечении низкочастотными акустическими колебаниями от аппарата «Витафон»

Степень Режим	KV			ИЭМ		
	Легкая	Средняя	Тяжелая	Легкая	Средняя	Тяжелая
До лечения	9,8 ±3,66 p<0,05	5,9 ± 0,12 p<0,05	5,0 ± 0,13 p<0,05	1,2+0,26 p<0,05	1,1±0,12 p<0,05	0,8 ± 0,12 p<0,05
Контроль	11,7+1,23 p>0,1	6,7 + 0,67 p>0,1	5,9±0,11 p<005	1,5± 3,67 p<0,01	1,4±0,63 p<0,01	1,1 ± 1,03 p<0,01
1-й режим	11,9 ± 3,56 p>0,01	7,2 ± 1,22 p<0,05	6,7+1,45 p>0,1	1,9 0±,14 p>0,01	1,7 ±1,23 p<0,01	1,4+0,02 p>0,02
2-й режим	12,9+0,51 p>0,01	7,6 + 2,05 p>0,1	6,9 ± 0,19 p>0,05	2,6 ± 0,02 p>0,01	2,2 ± 1,34 p>0,01	1,9±0,05 p>0,1
3-й режим	12,1 ± 0,01 p<0,01	7,4 ± 2,53 p<0,1	6,7 ± 0,13 p>0,1	2,0 ± 0,04 p<0,01	2,2 ± 1,34 p<0,1	1,8 ± 1,34 p>0,1
4-й режим	13,6+0,06 p>0,01	8,1±2,07 p>0,1	7,5 ± 0,67 p>0,1	2,9 ± 0,04 p<0,01	2,4 ± 1,29 p<0,1	2,3 + 0,18 p<0,1

Выводы

1. Разработана техника и методика виброакустической терапии от аппарата «Витафон». Курс лечения составляет 10-12 процедур, проводимых ежедневно или через день в области верхней и нижней челюсти, накожно, по 5 мин 4-мя полями.

2. Низкочастотные акустические колебания способствовали устранению клинических симптом и нормализации локальной гемодинамики при пародонтите, но у больных тяжелой степени выраженность терапевтического эффекта была ниже, чем при легкой и средней.

3. Сравнение действия всех режимов работы аппарата «Витафон» показало, что наибольшая эффективность отмечалась при использовании 4 режима, наименьшая при 1 режиме. Различия в действии 2 и 3 режимов работы не имели существенной значимости ($p>0,05$).

4. Акустическая вибротерапия эффективна при пародонтите и после курса воздействия обеспечивает устойчивую ремиссию в течение 10-12 месяцев.

Практические рекомендации

1. На основании проведенных исследований целесообразно использовать низкочастотное виброакустическое воздействие от аппарата «Витафон», в комплексном лечении пародонтита легкой, средней и тяжелой степени.

2. Лечение необходимо проводить при 4-м режиме работы аппарата «Витафон» по разработанной методике: виброфоны располагают накожно четырьмя полями - 1-е поле - проекция 8,7 и 4,3 зубов нижней челюсти справа; 2-е поле - проекция 8,7 и 4,3 зубов нижней челюсти слева; 3-е поле - проекция 8,7 и 4,3 зубов верхней челюсти справа; 4-е поле - проекция 8,7 и 4,3 зубов верхней челюсти слева. Время воздействия на каждое поле 5 мин, курс лечения 10-12 процедур, проводимых ежедневно или через день.

3. Повторный курс лечения необходимо назначать через 10-12 месяцев.

Список литературы

1. Аджиев К.С. Профилактика гнойно-воспалительных осложнений переломов нижней челюсти с помощью вибромассажа на собственных частотах сердечно-сосудистой системы пациентов: Автореф. дис. ...канд. мед. наук. – М., 1991. - 21 с.

2. Альперович В.Г., Чепкова Т.О., Кулик А.В. Вибрационный массаж в комплексном лечении больных межпозвоночным остеохондрозом с различными неврологическими проявлениями. – Тез. докл. IV Всеросс. съезда физиотерап. и курортол. М., 1984.- 167 с.

3. Андреева – Галанина Е.Ц. К вопросу о влиянии вибрации на болевую чувствительность. // Сб. работ по гигиене труда проф. бол. и экспертизе трудоспособности. – Л., 1940. – С.122-129.

4. Андреева – Галанина Е.Ц. Вибрация и ее значение в гигиене труда. – Л. – М., 1956. – 190 с.

5. Андреева – Галанина Е.Ц. О некоторых нерешенных вопросах в учении о вибрации. // Гигиена труда и проф. заболевания. 1964, №8. -С. 3-7.

6. Андреева – Галанина Е.Ц., Тарасова А.В., Кривоносова Р.Т. О значении гипофизарно- надпочечниковой системы в устойчивости организма к вибрации // Гигиена труда и проф. заболевания. – 1969. №11. – С. 22-25.

7. Аринчин Н.И., Недвецкая Г.Д. Внутримышечное периферическое сердце.- Минск. Наука и техника, 1974. – 63 с.

8. Баиндурашвили А.Г., Кенис В.М. Виброакустическая терапия в реабилитации детей с церебральным параличом. // Матер. II Всеросс. научно-практич. конф. “Виброакустика в медицине”. – СПб.: Вита-Нова, 2002. -С. 26-27.

9. Балашов А.Н., Иванов В.С. Диагностика состояния пародонта с использованием стандартных показателей (индексов). Учеб. пос. – М., 1982. – 51с.

10. Барабаш Р. Д. Концепция этиологии и патогенеза заболеваний пародонта // Стоматология. – 1986. - №1 – С.81-85.

11. Барер Г.М., Лукиных Л.М., Титова И.П. Влияние гигиены полости рта на изменение количества десневой жидкости при пародонтите. // Болезни пародонта и слизистой оболочки полости рта: Сб. науч. труд. ММСИ / Под ред. Е.В. Боровского. – 1988.- С. 17-19.

12. Беликов П.П. Показатели микроциркуляторного гемостаза при заболевании пародонта // Стоматология. – 1987. - №3.- С. 22-25.

13. Белоусова М.А., Будаев А.А., Белоусов А.В. Оценка эффективности фармакологической коррекции микроциркуляторных нарушений в слизистой оболочке с применением ЛДФ при пользовании съемными протезами.//Мат. 2-го Всеросс. симп. "Применение лазерной допплеровской флоуметрии в медицинской практике", М., 1998. – С.30-31.

14. Боголюбов В.М., Пономаренко Г.Н. Общая физиотерапия. – М., СПб.: СЛП, 1998. – 480 с.

15. Боровский Е.В., Барер Г.М., Терехин Е.И. Комплексное лечение пародонтологических больных // Стоматология. – 1984.- №6. – С. 76-78.

16. Боровский Е.В., Копейкин В.Н., Колесов А.А., Шаргородский А.Г. Стоматология. М., Медицина, 1987. – 528 с.

17. Боровский Е.В. Некоторые итоги и направления научных исследований по проблеме болезней пародонта. // Болезни пародонта и слизистой оболочки полости рта / Сб. научн. Тр. – М., 1988. –С. 6-11.

18. Боровский Е.В. Терапевтическая стоматология. М., 1997.-С. 311-314.

19. Боровский Е.В. Некоторые итоги и направления научных исследований по проблеме болезней пародонта //Болезни пародонта и слизистой оболочки полости рта. Сб. научн. тр. – М., 1988. – С. 6-11.

20. Бортфельд С.А., Городецкая Г.Ф., Рогалева Е.И. Точечный массаж при детских церебральных параличах. – М., : Медицина, 1979. – 135 с.

21. Бранько В. В., Богданова Э. А., Камшилина Л.С., Маколкин В.И., Сидоров В.В., "Метод лазерной допплеровской флоуметрии в кардиологии". Пособие для врачей, М., 1999г.- 68с.

22. Быстрова И. И., Фадеева Ю.А. Влияние вибромассажа низкой звуковой частоты различной локализации на регенерацию травмированного седалищного нерва в эксперименте .// Вибрационный массаж в эксперименте в клинике. –Томск, 1980. –С. 20-25.

23. Варшавский А.И. Состояние микроциркуляторного русла пародонта при пародонтозе //Стоматология, 1977. - №5. – С.71-75.

24. Васильев А. Э. Влияние виброакустического прибора "Витафон" на церебральную гемодинамику. // Мат. I Всеросс. научно-практ. конф. "Виброакустика в медицине", СПб.: Вита Нова, 2000. – С.28-29.

25. Васильев А.Э. "Витафон" в лечении различных форм мигренозной цефалгии у женщин. // Мат. II Всеросс. научно-практ. конф. "Виброакустика в медицине", СПб.: Вита Нова, 2002. – С. 28-30.

26. Васильев А.Э., Ковеленов А.Ю., Ковлев Д.В., Рябук Ф.Н., Федоров В.А. Ресурсы организма – иммунитет, здоровье, долголетие. – СПб.: "Вита Нова", 2004. – 416 с.

27. Васильев К.Г. Экспериментально-клиническое обоснование возможностей применения нового вибромеханического эзофагодилятатора при лечении стенозов пищевода у детей. Автореф. дис. … канд. мед. наук. – М., 1997.- 21с.

28. Вишневский С. А. К вопросу о значении вибрациионной чувствительности в диагностике периферических заболеваний нервной системы. – Тр. невралог. Л.. 1949, т. 2, -С.234-237.

29. Вишняк Г.Н. Клинико-рентгенологическая картина начальной стадии пародонтита./ Проблемы стоматологии, Киев, 1958.- С. 215-219.

30. Вишняк Г.Н. Морфологические изменения альвеолярной кости при начальной стадии пародонтоза./ Проблемы стоматологии, Киев, 1958. - С.127-132.

31. Воложин А.И., Суражев Б.Ю. Состояние некоторых показателей лазерной допплеровской флоуметрии в норме и хроническом воспалении тканей пародонта. Тез. 2-го Всеросс. симпоз. Применение лазерной допплеровской флоуметрии в мед. практике. М., 1998. - С.37-38.

32. Волох М.А., Хурциллова О.Г. Виброакустическая терапия в комплексном лечении рубцов. // Матер. II Всеросс. научно-практич. конф. "Виброакустика в медицине". – СПб.: Вита Нова, 2002. -С.35-36.

33. Вольчук В.Н., Франковская С.И. Некоторые данные о состоянии кровеносных сосудов и капилляров у больных пародонтозом./ Проблемы стоматологии, Киев, 1958.- С.115-118..

34. Гаража С.Н., Кузнецов Ю.К. Определение величин объемного кровотока в тканях полости рта методом реографии // Акт. вопр. практического здравохр.: Тез. Докл. – Ставрополь, 1984. - С.216.

35. Гилинская Н.Ю., Ашавская А.А., Котов С.В. Виброакустическое воздействие в комплексном лечении дисциркуляторной энцефалопатии. // Матер. I Всеросс. научно-практич. конф. "Виброакустика в медицине",- СПб.,2000.- С.34-40.

36. Голосова Л.О. Лечение вибрационными ваннами больных с различными синдромами шейного остеохондроза. – Тез. и реф. докл. XII научн. сессии Харьковского НИИ невропатологии и психиатрии, 1965, т.2. -С.14-15.

37. Голосова Л.О. Вибрационные ванны при лечении больных шейным остеохондрозом. – Вопр. курортол. и физиотерапии. Томск , 1967, вып. 4.- С. 204-207.

38. Голосова Л.О. Вибрационная терапия в комплексном лечении больных шейным остеохондрозом. // Лечение сердечно-сосудистых и нервных заболеваний на курортах Урала и Сибири. – Челябинск, 1977. – С.128-131.

39. Голубчиков В.А. Об использовании метода общей вибрации для изгнания конкрементов мочеточников. – 1969. –С.19-23.

40. Грищенко А.В. Гемодинамика и биомеханика дыхания у кардиохирургических больных при транстрахеальной вибротерапии в ранний послеоперационный период. Автореф. дис. .. канд. мед. наук. М., 1990. 23с.

41. Грохольский А.П., Фейзуллаев Т.Н. Зубные отложения при болезнях пародонта. – Ташкент: Медицина, 1982. – 72 с.

42. Грудянов А.И. Вибрационный вакуумкомпресионный массаж при лечениии болезней пародонта. Автореф. дис. ... канд. мед. наук. Омск. 1974. – 18с.

43. Губанов Н.И., Утепбергенов А.А. Медицинская биофизика, М., Медицина, 1978.- 336 с.

44. Губаревская В.Л. Морфо- функциональные характеристики свободных микрососудов десны при воспалительных заболеваниях // Стоматология. – 1992, №1 С.27-29.

45. Данилевский Н.Ф., Магид Е.А., Мухин Н.А., Миликевич В.Ю. Заболевания пародонта. – М.. 1993. – 152 с.

46. Дмитриева Л.А. Морфофункциональное состояние тканей десны при пародонтозе в возрастном аспекте: Автореф. дис. ... докт. мед наук. – М., 1980. – 42 с.

47. Довгань В.И., Темкин И.Б. Механотерапия. – М., Медицина, 1981. – 107с.

48. Дубовский В.И. Массаж: поддерживание и восстановление спортивной работоспособности. – М.: Физкультура и спорт, 1985. – 207 с.

49. Евдокимов А.И. Факторы этиологии и патогенеза пародонтоза. //Стоматология. – 1975, №3. - С. 131-134.

50. Евдокимов А.И., Никитина Т.В. Критерии излечиваемости пародонтоза. //Стоматология. – 1977, №5. – С. 14-21.

51. Ерина С.В. Роль гигиены полости рта в лечении воспалительных заболеваний пародонта: Автореф. дисс. ... канд. мед. наук. – М., 1987. – 20 с.

52. Ефанов О.И. Физические методы лечения пародонтоза. Методическое пособие. М., ММСИ, 1978. – 51 с.

53. Ефанов О.И., Дзанагова Т.Ф. Физиотерапия стоматологических заболеваний. – М., 1980. – 296 с.

54. Ефанов О.И. Нарушение микроциркуляции при пародонтозе и физические методы их лечения. Автореф. дис. ...докт. мед. наук. – М., 1982. – 44с.

55. Ефанов О.И., Панина А.П., Перегудова Г.Н. Физиотерапия воспалительных заболеваний челюстно-лицевой области: Метод. разработка. – М., 1986. – 46 с.

56. Ефанов О.И., Суханова Ю.С. Лазерная допплеровская флоуметрия в диагностике пародонтита.//Матер. 2-го Всеросс. Симпоз. “Применение лазерной допплеровской флоуметрии в медицинской практике” М., 1998. – С. 44-45.

57. Ефанов О.И., Потего Н.К. Лазерная допплеровская флоуметрия в исследовании капиллярного кровотока при вибротерапии пародонтита. // Сб. тез. 3-го Всеросс. симпоз. “Применение лазерной допплеровской флоуметрии в медицинской практике”. – М., 2000. - С.130-131.

58. Ефанов О.И. Бензидамин-виброфорез в лечении больных артритом височно-нижнечелюстного сустава. //Матер. II Всеросс. конф. “Виброакустика в медицине”, - СПб., 2002. – С. 52-53.

59. Жижина Н.А., Прохончуков А.А. Инициальная роль функциональных изменений сосудов пародонта в патогенезе пародонтоза//Стоматология. – 1981, №4. – С.81-86.

60. Жулев Н.М., Пустозеров В.Г. Виброакустическое воздействие в лечении рефлекторных синдромов остеохондроза позвоночника.//Матер. I Всеросс. конф. "Виброакустика в медицине", - СПб., 2000. – С.52-58.

61. Журавлева П.П., Микулина Т.М. Клинико- рентгенологические данные при патологии пародонта у людей молодого возраста //Болезни пародонта/ Сб. ст. – Алма-Ата, 1985. – С. 64-69.

62. Заславский А.С. Физические методы диагностики, профилактики и лечения пародонтоза и их роль в диспансеризации больных пародонтозом: Автореф. дис. ... док. мед. наук. – Пермь, 1968. – 34 с.

63. Ибрагимова В.С. Точечный массаж. – М.: Медицина, 1983. – 144 с.

64. Иванов В.С. Строение и функция пародонта / Заболевание пародонта. 2-е изд. – М.: Медицина, 1982. – С.7-22.

65. Иванов В.С., Баранникова И.А., Балашов А.Н. Диагностика состояния пародонта с использованием стандартных показателей (индексов) : Уч. пос. – М., 1982. – 21 с.

66. Илюхин В.И., Киселев В.И. Особенности влияния вибрации на мышечную систему. – Гигиена труда и проф. заболевания. 1968, №6.- С.50-53.

67. Коваленко А.Ф., Валеева Г.М. Термометрия в клинике ортопедической стоматологии//Стоматология. – 1986. - №2. – С.78-80.

68. Ковеленов А.Ю. Влияние виброакустической терапии на кровоток печени при хроническом вирусном гепатите.//Мат. I Всеросс. научно-практ. конф. "Виброакустика в медицине", Вита Нова, СПб.: 2000. - С.61-62.

69. Козлов В.И., Литвин Ф.Б., Терман О.А. Влияние низкоэнергетического лазерного излучения на микроциркуляцию крови //Медико- социальные аспекты проблемы “человек- океан”; Матер. конф. – Владивосток, 1988. – С.308-309.

70. Козлов В.И., Корен Л.В., Соколов В.Г.// Лазерная допплеровская флоуметрия и анализ коллективных процессов в системе микроциркуляции. //Журн. Физиология человека, 1998, т.24, №6.-С.112-122.

71. Козлов В.И., Сидоров В.В. Лазарный анализатор кровотока ЛАКК-01.//Матер. 2-го Всеросс. симпоз. “Применение лазерной допплеровской флоуметрии в медицинской практике”, М., 1998. – С.5-7.

72. Козлов В.И., Мач Э.С., Литвинов Ф.Б., Терман О.А., Сидоров В.В. Метод лазерной допплеровской флоуметрии. Пособие для врачей. //Гос. науч. центр лазерной медицины, М., 2001. -21с.

73. Колесова Н.А., Политун А.М. Значение изменений отдельных звеньев гемомикроциркуляторного русла околозубных тканей в патогенезе пародонтоза//Терапевтическая стоматология. – Киев, 1981. – Вып.16. – С.28-32.

74. Колесова Н.А. Морфологические основы патогенеза пародонтоза: Автореф. дис. … докт. мед. наук – Киев, 1981. – 41с.

75. Колесова Н.А. Патология сосудов регионарного гемоциркуляторного русла и патогенез пародонтоза по данным морфологических исследований.//Стоматология, Киев, из-во “Здоровье”, 1984. – С.23-27.

76. Коняева Т.И., Танканаг А.В., Красников Г.В., Пискунова Г.М., Сидоров В.В., Чемерис Н.К. Динамика колебаний кровотока при линейно нарастающей тепловой пробе. Применение лазерной допплеровской флоуметрии в медицинской практике. Тез. докл. IV Всеросс. симпоз. Пущино, М.О.,2002. – С.25-28.

77. Краснов А.И. Применение аппарата “Витафон” в комплексном лечении патологии тазобедренного сустава у детей.//Матер. II Всеросс. научно-практ. конф. “Виброакустика в медицине”, Вита Нова, СПб.: 2002. – С.72-74.

78. Креймер А.Я. Механические колебания низкой звуковой частоты как стимулятор защитно-приспособительных механизмов организма. – Матер. Всеросс. съезда физиотер. и курортол. Баку, 1965. – С.160-161.

79. Креймер А.Я., Шепелев В.В. О характере сосудодвигательных изменений на нижних конечностях при вибрационном раздражении пояснично-кресцовой области. – Вопр. курортол. и физиотер. Томск, 1966, вып.3. – С.122-128.

80. Креймер А.Я. Некоторые итоги по изучению механизма действия и лечебного применения вибрации низкой звуковой частоты. – Вопр. курортол. и физиотер. Новосибирск, 1967, вып.4. – С.189-194.

81. Креймер А.Я., Трапезникова Н.К. К вопросу об ответных реакциях организма на вибрационное раздражение различных рефлексогенных зон. – В кн.: Республ. межвуз. научн. конференция по физиолог. моторно-висцеральн. регуляции мышечной деятельности и физ. воспит. Калинин, 1969, т.2. – С.110-112.

82. Креймер А.Я. Вибрация как лечебный фактор. – Томск, 1972, - 259с.

83. Креймер А.Я., Гольдельман М.Г. Клиника и комплексная терапия болезней нервной системы. – Томск, 1978. – С.9-55.

84. Креймер А.Я., Балакин Л.К. Вибрационное вытяжение в терапии больных с неврологическими проявлениями позвоночного остеохондроза . – В кн.: Вибрационный массаж в эксперименте и клинике. Томск, 1980. – С.37-45.

85. Креймер А.Я., Голосова Л.О., Перминова Н.М. Способ лечения неврологических проявлений позвоночного остеохондроза. – В кн.:

Издательство и рационализация в медицине. Респ.сб. науч. труд. М, 1983.- С.48-49.

86. Креймер А.Я. Биологический резонанс в механизме действия механических вибраций. Тез. докл. IV Всеросс. съезда физиотер. М., 1984. – С.22-24.

87. Креймер А.Я., Нечаева Е.И. Точечный вибрационный массаж в комплексной терапии детских церебральных параличей. В кн,: Физические методы лечения заболеваний нервной системы. Москва-Ташкент, 1985. – С.175-177.

88. Креймер А.Я. Механизм физиологического и лечебного действия механических вибраций. – Вопр. курорт., физиотер. и лечебной физк.. 1986, вып.6. – С.6-11.

89. Креймер А.Я. Вибрационный массаж при заболеваниях нервной системы. Томск, 1988. – С.5-126.

90. Креймер А.Я. Дифференцированное применение методов вибрационной терапии при неврологических проявлениях остеохондроза позвоночника.// Вопр. курортол. 1990. - №3. – С.55-57.

91. Кречина Е.К. Нарушение микроциркуляции в тканях пародонта при его заболеваниях и клинико-функциональное обоснование методов их коррекции: Автореф. дис. докт. мед. наук. 1996.- 43с.

92.Кречина Е.К. Динамика изменений капиллярного кровотока в тканях пародонта при воспалительных заболеваниях. //Матер. 2-го Всеросс. симпоз. “Применение лазерной допплеровской флоуметрии в медицинской практике”, М., 1998. – С.54-57.

93. Кузнецов В.С., Крылов Ю.В. Вибрация. Физиология человека и животных. – М., 1977. т.19. – С.65-109.

94. Кузнецов В.С. Лечебный массаж. – Киев: Здоровье. 1982. – 326с.

95. Кулаженко В.И. Вакуумный и электровакуумный метод диагностики и лечения стоматологических и некоторых воспалительно-

дистрофических заболеваний: Автореф. дис. ... канд. мед. наук. – Одесса, 1967. – 24с.

96. Кулаженко Т.В. Эффективность лечебно- профилактических мероприятий при заболеваниях пародонта у подростков: Автореф. дис. ... канд. мед. наук. – М., 1987. – 23с.

97. Куртов А.И. Применение виброакустического аппарата "Витафон" для лечения больных циститом.// Матер. II Всеросс. научно-практ. конф. "Виброакустика в медицине". – СПб., 2000. – С. 81-82.

98. Лемецкая Т.И., Козловская А.Н.. Лукашова В.И. Болезни пародонта. Методические рекомендации. – М., 1985. – 82с.

99. Логинов Г.Н. Виброакустическое воздействие в комбинированной гипотензивной терапии открытой глаукомы. //Матер. II Всеросс. конф. "Виброакустика в медицине", - СПб., 2002. – С.81-87.

100. Логинова Н.К., Кречина Е.К. Микроциркуляция в тканях пародонта. Стоматология, 1998, №2. -С. 12-14.

101. Логинова Н.К. Оценка динамики кровоснабжения тканей челюстно-лицевой области (Эксперим.-клинич.обоснование реографических исследований): Автореф. дис. ... докт. мед. наук. – Л., 1984. – 33с.

102. Лопухова В.В. К вопросу о механизме действия вибрации низкой звуковой частоты на функциональное состояние коры надпочечников. – Вопр. курортол. Томск, 1966, вып.3. – С.101-103.

103. Лопухова В.В. Некоторые коррелятивные функции эндокринных желез под влиянием терапевтических доз вибрации. – Вопросы курортол. и физиотер. Томск, 1970, вып.5. – С.78-81.

104. Лысяк Э.А. Изменения в микроциркуляторном русле надпочечников под влиянием сочетанного действия вибрации и шума. – Клинические и функц. морфологич. аспекты адаптации к природным и производств. условиям Дальневосточного региона. Хабаровск, 1982. – С.134-135.

105. Магомедов Х.Н., Александров П.Н. Капилляроскопия и лазерная допплеровская флоуметрия при адентии.//Матер. 2-го Всеросс. симпоз. "Применение лазерной допплеровской флоуметрии в медицинской практике", М., 1998. – С.66-67.

106. Максимовский Ю.М., Медведева Л.Н. Ранний прогноз воспалительных заболеваний пародонта у детей младшего школьного возраста//Мат. конф. "Наследие А.И. Евдокимова". – М., 1993. – С.61-62.

107. Мамаева Е.В. Применение лазерной допплеровской флоуметрии: Автореф. дис. … канд.мед.наук. 1998. – 22с.

108. Матвеев Д.В. Влияние вибромассажа различных частот на скорость распространения возбуждения по двигательным волокнам неповрежденного локтевого нерва. – В кн.: Вибротерапия. Томск, 1985. – С.38-41.

109. Мач Э.С. Значение функциональных тестов в оценке нарушения микроциркуляции при некоторых заболеваниях.//Мат. 2-го Всеросс. симпоз. "Применение лазерной допплеровской флоуметрии в медицинской практике", М., 1998. – С.14-16.

110. Мелькумова А.С., Лисичкина З.С., Горшков С.И. Ультразвук. Медицина, М., 1975. – 342с.

111. Мельничук Т.А. Клинико-функциональное состояние тканей пародонта при комплексном лечении пародонтита в подростковом и юношеском возрасте: Автореф. дис. … канд.мед.наук. – Киев, 1986. – 22с.

112. Микулина Т.М., Журавлева П.П. Особенности показателей реопародонтографии в норме и при патологии у людей молодого возраста.//Профилактика и лечение стоматологических заболеваний. Алма-Ата, 1983. – С.75-79.

113. Михайлова Р.И. Реопародонтография для оценки эффективности лечения заболеваний пародонта с применением физиотерапии//Сб.тр. Функциональная диагностика в стоматологии, ЦНИИС. – 1984. – С.63-64.

114. Михайлова Н.В. Применение виброакустического аппарата “Витафон” в лечении больных хроническими заболеваниями почек. // Мат. I Всеросс. конф. “Виброакустика в медицине”, - СПб., 2000. – С.34-40.

115. Могендович М.Р. О механизме терапевтического действия малочастотной вибрации. – Вопр. курортол. и физиотер. Томск. 1963. – С.103-105.

116. Назаров В.Т. Биомеханическая стимуляция явь и надежда. Минск, из-во Полымя, 1986. – С.3-26.

117. Насонов Д.Н. Местная реакция протоплазмы и распространения возбуждения. М-Л., 1962. -С.28-36.

118. Насонов Д.Н. Некоторые вопросы морфологии и физиологии клетки. М-Л., 1963. – С.230-238.

119. Никитина Т.В. Пародонтоз. – М.:Медицина, 1982. – 256с.

120. Отелин А.А, Машанский В.Ф., Миркин А.С. Тельце Фаттер-Пачини структурно- функциональные особенности. - Л.: Наука, 1976. – С.31-45.

121. Панина Г.В. Влияние вибромассажа различных частот на регенерацию травмированного седалищного нерва в эксперименте. В кн.: Вибротерапия. Томск, 1985. – С.25-30.

122. Панина Г.В. Оптимизация параметров вибротерапии при деневрационном синдроме: Автореф. дис. … канд.мед.наук. Томск,1995. – 21с.

123. Пеккер Р.Я., Грудянов А.И., Служаев И.Ф. Действие вибрационного вакуум-компрессионного массажа на кровеносные сосуды пародонта//Стоматология. – 1977. – т.56 - №4. – С.26-29.

124. Перминова Н.М. Точечный вибрационный массаж в лечении больных неврологическими проявлениями позвоночного остеохондроза. – Мат. к VIII Всеросс. съезда физиотер. и курортол. М., 1983. - С.339-340.

125. Плешкова Л.В. Изменение активности ферментов в десне при пародонтите //Клиника, лечение и профилактика врожденных и приобретенных заболеваний челюстно-лицевой области. Сб.науч.трудов.- Пермь, 1993. – С.12.

126. Потего Н.К. Виброакустическое воздействие в комплексном лечении пародонтита.//Мат. 1-й Всеросс. научно-практич. конф. "Виброакустика в медицине", - СПб.: Вита Нова, 2000.- С.106.

127. Потего Н.К. Влияние виброакустических воздействий на микроциркуляцию при пародонтите.//Мат. 2-й Всеросс. научно-практич. конф. "Виброакустика в медицине". – СПб: Вита Нова. 2002. – С.100-103.

128. Прохончуков А.А., Логинова Н.К., Жижина Н.А. Функциональная диагностика в стоматологической практике. – М.: Медицина, 1980. – 272с.

129. Пугачев И.В. Физиологическое действие восстановительного спортивного массажа. – Теория и практика физич. культуры. 1965.№11. – С.33-37.

130. Рабухина Н.А., Чупрынина Н.М. Рентгенодиагностика заболеваний челюстно-лицевой области. – М.: Медицина, 1991. – 269 с.

131. Разумов И.К. Основные теоретические вопросы изучения воздействия вибрации на организм человека. – Гигиена труда и проф. заболевания, 1967, №3. – С.3-8.

132. Ремизов А.П., Старцева Г.Ю. Влияние виброакустической терапии на местные иммунные реакции. //Мат. 2-й Всеросс. научно-практич. конф. "Виброакустика в медицине". – СПб.: Вита Нова, 2002. – С.105-108.

133. Родин Ю.А., Ушаков А.А., Бронников И.Ю., Пасько В.Г. Роль фической стимуляции в лечении послеоперационного пореза кишечника.//Матер.II Всеросс. научно-практ. конф. "Виброакустика в медицине", – СПб.: Вита Нова, 2002. – С.109-111.

134. Романов С.Н. К природе биологического действия вибраций. //Биофизика, 1967. – Том 12. – Вып.1 – С.120-123.

135. Романов С.Н. Биологическое действие механических колебаний. – Л.: Наука, 1983. – 209 с.

136. Рубин Л.Р. Электроодонтодиагностика. – М.:Медицина, 1976. – 136 с.

137. Рябчук Ф.Н. Виброакустическое воздействие в комплексном лечении гастроэнтерологический и соматических заболеваний у детей.// Матер.II Всеросс. научно-практ. конф. "Виброакустика в медицине", – СПб.: Вита Нова. 2002. – С.115-121.

138. Сабанцева Е.Г. Лазерная допплеровская флоуметрия в оценке состояния микроциркуляторного русла слизистой оболочке полости рта в норме.//Мат. 2-го Всеросс. симпоз. Применение допплеровской флоуметрии в медицинской практике", М., 1998. – С.81-82.

139. Самойлов В.О., Пономаренко Г.И., Енин Л.Д. Низкочастотная биоакустика. – СПб.: Реверс, 1994. – С.5-187.

140. Сафаров Т., Джураев Е. Применение электроодонтодиагностики при кистах челюстей. – Стоматология, 1966, №5. -С. 16-19.

141. Семенова К.А. Лечение двигательных расстройств при детских церебральных параличах. – М.: Медицина.1976. – 184 с.

142. Сепп Е.К. Вибрационная терапия невралгии тройничного нерва. – Невропатология и психиатрия, 1941, т.10, №6. – С.33-38.

143. Сидоров В.В., Чемерис Н.К., Красников Г.В. Метод ЛДФ в оценке взаимосвязи гемодинамических ритмов микроциркуляторных колебаний кровотока.// Межд. конф. "Лазерные и информационные технологии в медицине XXI века", СПб., 2001. – С.500-501.

144. Сидоров В.В. Двухканальный способ лазерного зондирования ткани – развитие метода ЛДФ. Тез. докл. 4-й Всеросс.

симпоз. “Применение лазерной допплеровской флоуметрии в медицинской практике”, М.О., Пущено, 2002. – С.25.

145. Сидорчук Г.К., Цетило Т,Д.. Толбиева О.Ф. Комплексное лечение пародонтита средней и тяжелой степени тяжести. //Болезни пародонта и слизистой оболочки полости рта. Тр. ЦНИИС. – М., 1985. – т. 15. – С.48-51.

146. Снеткова Т.В. Комплексная реабилитация детей с врожденной расщелиной неба после уранопластики с применением ауторезонансной низкочастотной вибротерапии: Автореф. дис. … канд. мед.наук, М., 1997. – 21 с.

147. Солдатова Л.П. Морфологические изменения в нервной системе под влиянием механических колебаний низкой звуковой частоты.//Вопр. курортол. и физиотер. – Томск, 1967. - №4. – С.198-220.

148. Солдатова Л.П. механические колебания как стимулятор регенерационного процесса. //Вопр. курортол. и физиотер. Томск,1970. №5. – С.86-89.

149. Сперанский А.П. Биофизические и клинические основы лечебного применения ультразвука.// М.: ЦИУВ 1976. – 25с.

150. Степанова Ю.В., Цыплакова М.С.. Виброакустическая терапия у детей с врожденными расщелинами верхней губы и неба. Матер.II Всеросс. научно-практ. конф. “Виброакустика в медицине”, - СПб.: Вита Нова, 2000. - С. 122-123.

151. Стома М. Ф. Применение виброакустики как теста при определении выносливости мышц к различным степеням усилия.// Л.: Тр. Ленинград. мед. института, 1964. – т. 78. – С.151-156.

152. Ступина В.Г., Чудновская Н.А., Чудновская М.А. Реопародонтография и ее возможности в диагностике начальных форм пародонтита. //Акт. Вопр. современ. стоматол. – Тбилиси, 1986. – Вып.6. – С.60-63.

153. Суражев Б.Ю, Воложин А.И., Барер Г.М. Характеристика капиллярного кровотока в десне при хроническом генерализованном пародонтите. //Тез. докл. Межд. научно-практич. конф. “Достижения и перспективы стоматологии”,М., 1999. – С.244-247.

154. Тарасова А.В. К вопросу о состоянии коры надпочечников при воздействии общей вибрации.// Мат. 1-й Всеросс. конфер. по гигиене труда. Л.,1966. – С.100.

155. Тер–Асатуров Г.П., Аджиев К.С. Профилактика гнойно-воспалительных осложнений при лечении травматических переломов с применением вибрации на собственных частотах сердечно-сосудистой системы.//Актуальные вопросы челюстно-лиц. хирургии и стоматологии, Л., 1989. – С.91-92.

156. Трапезникова Н.К. Влияние вибрации различной локализации на окислительно-восстановительные процессы некоторых органов и тканей кролика.//Вопросы курортологии, физиотерапии и ЛФК, 1974, №5. – С.461-465.

157. Фалин Л.И. Морфология рецепторов зуба. – Стоматология, 1956, №6. С. 7-20.

158. Федоров В.А. “Витафон”: Лечение и профилактика заболеваний.// СПб.: Вита Нова, 2000. – 256 с.

159. Федоров В.Л. Вибрационный массаж. //М.: Физк. и спорт, 1971. – 56 с.

160. Франковская С.И. Показания и методика применения массажа десен при лечении пародонтоза.//Проблемы стоматологии, Киев.1958. – С.245-249.

161. Франковская С.И. Вибратор для массажа десен.//Стоматология, 1963, №2. – С.91-92.

162. Франковская С.И. Влияние массажа на проницаемость сосудов десны //Тез. докл.науч.сессии НИИ стоматологии, Одесса, 1964. – С.78-79.

163. Халимов Р.Э. Применение виброакустического воздействия при лечении тугоухости.//Мат. 1-й Всеросс. конф. “Виброакустика в медицине”. – СПб., 2000. – С.34-40.

164. Хамитова Н.Х., Мамаева Е.В. Применение лазерной допплеровской флоуметрии в диагностике заболеваний краевого пародонта у детей.//Мат. 2-го Всеросс. симпоз. “Применение лазерной допплеровской флоуметрии в медицинской практике”, М.. 1998. – С.96-97.

165. Чепенко В.В., Кучерик А.О. Влияние виброакустического воздействия на регионарный кровоток. // Мат. 2-й Всеросс. научно-практич. конф. “Виброакустика в медицине”. – СПб.: Вита Нова, 2002 – С.128-131.

166. Чижик В.И., Трапезникова Н.К.. Быстрова И.И., Михайлова Е.В. Влияние вибромассажа на процессы восстановления функции конечности при различном характере травм седалищного нерва в эксперименте.//Мат. к VIII Всеросс. съезду физиотерап. и курортол. М., 1983. – С.133-134.

167. Шноль С.Э. Конфармационные колебания макромалекул.//Тр. Всесоюз. симпоз. по колебательным процессам в биол. и химич. системах. Пущино, М.О., 1966. – С.22-41.

168. Щербак А.Е. К вопросу о физиологическом действии механических вибраций.//Известия Гос. Института Физических методов лечения им. Сеченова, 1927. Т.1. – С.465.

169. Abbot N.C., Ferrell W.R., Lockhart J.C., Lowe J.G. Doppler Perfusion Imagines of Skin Blood Flow Using Red and Near- Infrared Sources. J Invest. Dermatology. 1996, v. 107, 6.- P.12-15.

170. Anderson F.A. Impedanse plethysmography in the diagnosis of arterial venous disease //Am Biond Eng. – 1984. – N12. – P.79-102.

171. Arfors K.E., Bergvist D. Pleatelet aggregability in microvascular haemostasis and the effect of local inflammation // Haemostasis. – 1978. – Vol. 7, No1.- P. 46-53.

172. Baehni P.,ThiloB., Chapuis B., Pernet D. Effects of ultrasonic and sonic scalers on dental plaque microflora in vitro and vivo.// J. Clin. Periodontol. 1992. Aug; 19(7).- P.455-459.

173. Bernau A., Thoman J. Low frequency electrostimulation and ultrasonic therapy. // J. Orthop. – 1981. – V 119. -№1. – P. 126-137.

174. Barnett N.J. "Dual site Doppler measurements", "Laser Doppler", Med Academic Publishers, 1994. –56p.

175. Barnhill R., Ryan T. Physical versus chemical factors in angiogenesis // Microvasc. Res. – 1982. – Vol. 23, No2. – P.129.

176. Berthoz A. Human Body and vibrations. – Rassegna. 1973. V. 50. №3.- P. 121.

177. Bernardi L., "Laser Doppler Flowmetry and Photoplethysmography: Basic Principles and Hardware", Bioengineering of the Skin: Cutaneous Blood Flow and Erythema", CRC Press. Inc., 1995.- P. 210.

178. Berunch M., Bohlen H.G., Connors B.A. Vascular smooth muscle structure and juvenile growth in rat intestinal venules // Microvasc. Res. – 1991. Vol. 42, No 1. – P. 77-90.

179. Blomlof L., Friskopp J., Appelgren P. Influence of granulation tissue, dental aleulus and centaminated cementum and periodontal wound healing. An experimental studies on monkeys // J. Clin. Periodontol. – 1989. – Vol 16, N 1. – P.27-32.

180. Bollinger A., Yanar A., Hoffman U., Franzeck U.K. Is high-frequency flux motion due to respiration or to vasomotion activity? In vasomotion and flow motion. Prog. Appl. Microcilcul. Basel, Karger, 1993, v. 20.- P.52-58.

181. Bonner R., Nossal R. Model for laser Doopler measurements of blood flow in tissur. Appl. Optics, 1981, v . n. 12.- P. 2097-2107.

182. Boyer C.C., Nertune C.M. Patterns of blood supply to teeth and adjacent tissues // J. Dent. Res. – 1962. – Vol. 41. – P. 158-171.

183. Branemark P.-J. Intravascular anatomy of blood cells in man. Basel: Karger, 1971.- P.240.

184. Cagidiace V. La malattie parodontologia attuali orientamenti, Dent. Cadmes. – 1987. – K 55, №10. – P.17-37.

185. Castelli W. Vascular architecture of the human adult mandibule //J. Dent. Res. – 1963. – No 42. – P. 786-792.

186. Chavrier C., Hartmann D.J, Couble M.L. Distribution and organisation of the elastic system fibres in healthy human gingival// Ultra-structural and Immunohistochemical study Histochemicstry. – 1988.- Vol. 89, N 1. – P. 47-52.

187. Christersson L. A., J. Clin P. Prevantation and control// Topical application of tetracycline – HCL in periodontitis. – 1993. – Feb. 20 (2).- P.88-95.

188. Cordes J.C. Phisiotherapie. – Berlin. – 1975. – 158s.

189. Darras J. C. Hypotheses physiopathologigues en acupuncture. – Nouv. Rev. int. Acupunct., 1969. V. 3.- P. 15-27.

190. Davies M.G., Hagen P.O. The vascular endothelium. A new horizon // Ann Surg. – 1993. – NN.- N218/5. – P.593-609.

191. Duncan W. J NZ Realignment of periodontally affected maxillary teeth- a periodontist's perspective. Hart 1: Treatment rationale and methodology // Dent J. – 1997 – Sep. – 93(413). – P. 79-83.

192. Earnick J.J. Method of measuring and recording periodontal disease // Dent. Clin. Am. – 1980. – No 24. – P. 613-618.

193. Eisenschenk A., Stoboy H. Thermographische Kontrolle der durch-blutung bei Anwendung verschiedener physikalisch-Therapeutischer Methoden // Z. Phy. Ved. – 1986. – Ig. 15, H.1. – S. 34-35.

194. Fagrell B. "Problems using Laser Doppler on the Skin in Clinical Practice", "Laser Doppler", Med. Academic Publishers, 1994. P.32-33.

195. Fine D.H., Mandel I.D. Indicators of periodontal decease activity an elevation // J. Periodontol. – 1986. – Vol.13, N5. – P.535-546.

196. Folkow B. Description of myogemic hypothesis. Circ. Res., 1964, 14-15, Suppl. 1.- P-1279.

197. Fujikawa K., Leary T.J., Kafrawy A.M. The effect of retained subgingival calculus on healing after flap surgery // J. Periodontol. 1988, – Vol. 59, No.3. – P. 170-175.

198. Glickman J. Clinical periodontology. Philadelphia. – 1972. – 432 p.

199. Goh C.I.W., Waite I.M., Groves B.I. The influence of gingival inflammation and pocketing on the rate plaque formation during nonsergical periodontal treatment // Btrit. Dent. J. – 1986. – Vol.61, II. – P.165.

200. Goldmfn H., Cohen D. Periodontal therapy. – St.Louis, 1973. – 468p.

201. Green J.G., Vermillion J.R. The simplified oral hygiene index// J. Amer. Denet. – 1964. – Vol. 68. – N.1. – P. 7-13.

202. Green J. Oral gigieve and periodontal disease. // Amer. J.Publ.Hlth. – 1963. –V.53. – P.913-917.

203. Greenstein G. The role of bleeding upon probing in the diagnosis of periodontal disease. A literature review // J. Periodontol. – 1984. – Vol. 55, No 12. – P. 684-688.

204. Halpern B.N. Anaxia of the legs and less of vibration an isolated spinal syndrom. – J. Ntrv. Mental Dis. 1945, №5.- P. 474-479.

205. Hall W.B. Decision making in periodontology//Philadelphia. – 1988. – P. 216.

206. Hertrich K., Raab W.H.- M. Raab W.H.- M. Reactive Anderung der parodontalen Microzirkulation bei Kieferorthopadischen Kraften // Fortschr. Kieferorthop. – 1990. –Vol. 51, No 2 – P.253-258.

207. Hirsch S. Parodontoathies et regimes alimentaies // Rev. Franc. Odonto-Stomat. – 1970. – T.17. – No.6. – P.829-834.

208. Hock J. Nuki K. A vital microscopy study of the morphology of the normal and inflamed gingival // J. Periodont. Res. – 1971. – No 6. – P. 81.

209. Hoffman U., Yang A., Franzeck U.K, Edwards I.M., Bollinger A. The frequency histogram – a new method for the evaluation of Doppler flux motion. Microvasc. Res., 1990, v. 40.- P. 293-301.

210. Hoffman U. Evaluation of flux motion. In: Laser Doppler. London, Los Angeles, Nicosia. Med- Orion publish. Co., 1994.- P.55-61.

211. Hoffman U., Seifert H., Beinder E., Bellinger A. Scin blood flux in peripheral occlusion disease // Laser Doppler. Ed by L. V. Beleare. – 1994. – P. 95-103.

212. Holloway G. A., Watkins D.W. Laser Doppler measurement of cutaneous blood flow // J. Invest. Derm. – 1977. – Vol. 69. – P. 306-309.

213. Horanyi B. Zur Physiopathilogie des Vibrations gebuhls. – Acta med. Acad. Sci. Hungary. 1952 t. 3, №3.- S. 321-330.

214. Hupka J. Verandernugen der kapillardurchblutung des Wadenmuskels nach Application mancher Stromtypen // Z. Physither. – 1981. – Bd.33, No.6. – S.421-422.

215. Intyre A.K. Perception of vibration. – Australian ass. Neurologist Proceedings. – Melbourne, 1965, v. 3.- P.71-76.

216. Izumi H., Kuriwada Sh., Karita et al. The nervous control of gingival blood flow in cats // Microvasc. Res. – 1990. – Vol. 31, No 1. – P. 94-104.

217. Jany L., Jakubovaky J., Kovar M. Microcirculacia marginal. gingivi, sucasny stav prollenftiky a progora vyskuma a microcirculacia parodonte naiblison obdevi // Cs. Stomat. – 1980. V. 80, no. 2. – P.81-84.

218. Jedrzejewska T., Heim O. Langzatergebnisse des Periodontal status nach gingivitomie bei der behandlung der tiefen periodontopathien // Stomat DDR. – 1987. – Bd. 37 N. – 10s.

219. Johnston R.M., Bishor B., Coffey G.H. Mechanical Vibration of Skeletal Muscules. – Phys.Ther. 1970, v. 50, №4.- P. 499-505.

220. Kaneko H. The microcirculation in teeth and periodontium (Part 1). Ultrastructural and trace studies of blood capillaries in rat molar gingiva // Showa Shidakkai Zasshi.- 1987. – Vol. 7, No 2. – P.166-182.

221. Kastrup J., Buhlow J., Lassen N.A. "Vasomotion in human skin before and after local heating recorded with laser Doppler flowmetry. A method for induction of vasomotion." Int. J. Microcirc. Clin. Exp., 1989, v. 8.- P.205-215.

222. Kelleher J. F. Pulse oximetry // J. Clin Monitor., 1989 v. 5, N1.- P. 39-43.

223. Kho P., Smales F.C., Hardie J.M. The effect of supragingival plague microflore. // J. Clin. Periodontol. – 1985. – V.12 - №.–P.676-686.

224. Klansen B. et al. Effect of Longo Vital treatment on develop periodontal disease in rats // J. Dent Res. – 1993. – Feb., 101 (1). – P. 33-36.

225. Kondo T., Bishop B., Suzuki H. Vibratory stimulation of expiratory muscles inhibits respiration // Tokio – J – Exp – Clin – Med. – 1989. – N14. – P.329-338.

226. Kovac M. et al. Changes in the capillary flow in gingiva due to the influence of some impulses // Check. Med. – 1989. – Vol. 12, No 3. – P.174-180.

227. Krogh A. The anatomy and physiology of capillares. – New Haven, 1922. – 125p.

228. Kvernmo H.D., Stefanovska A. , Kirkeboen K.A., Kvernebo K. "Oscillations in the Human Cutaneous Blood Perfusion Signal Modified by Endothelium – Dependent and Endothelium – Independent Vasodilators", Microvasc. Red., 1999, May 57(3). -298p.

229. Lavanchy D.L., Bickel M., Baehni Pc. The effect of plaque control after scaling and root planing the subgingival microflora in human periodontitis // J. Clin Periodontol. – 1987. Vol. N5.- P.295-299.

230. Liakoni H., Barder P.M., Newman H.N. Bacterial penetration on the pocket tissues in juvenil postjuvenil periodontitis after the presurgicaloral hygen phase // J. Periodontol. – 1987. – Vol. 50. – N2. – P.847-855.

231. Loeckle W.E. The physiological effects of mechanical vibration. – German Aviation Med. World War 11, 1950, 2.- P.716-722.

232. Lundberg Th. Vibratore Stimulation for the allvitation of chronic pain. – Acta phys., 1983, №323.- P. 5-51.

233. Masse J.F. et al. Effectiveness of laser treatment in periodontal surgery // Int. Dent. J. – 1993. – Apr., 43. – P.121-127.

234. Matheny J.L., Johnson D.T., Roth GI. Aging and microcirculatory dynamics in human gingiva //J. Clin. Periodontol. – 1993. Vol. 20, No 7. – P. 471-475.

235. Minasian S., Baklavadzhian O., Saakian S. The effect of whole-body vibration on the electrical activity and oxidative metabolism in different brain structures // Gig- Tr- Prof- Zabol. – 1989. – N12. – P.22-26.

236. Muldowney S. M. Faber J.E., Anderson G.K. Quantitation of vasodilator-induced macromolecular leakage by in vivo fluorescent microscopy // Microvasc. Res. – 1982. – Vol 24, No 1. – P.56-67.

237. Myamoto S., Okomoto M., Hori G. Clinical application of tonia vibration reflex stimule and Tonia Vibr. Reflex. Proc. Int. Symp. Tonia Vibr. Reflex, Kyoto, 1975. – Tokyo 1967.- P.121-137.

238. Newman, Denpe, Wilcins. Some observations on the nature of vibratory. – Amtr. J. Neur., 1939, №1.- P.31-36.

239. Nikiforova N. Synergistic reactions in the normal state and after exposure to vibration (data of the electromiographic studies) //Gig- Tr- Prof- Zabol. 1991. – N.– P.7-14.

240. Nilsson G.E., Tenland T., Oberg P.A. Anew instrument for continuous measurement of tissue blood flaw by light beating spectroscopy. IEEE Trans. Biomed. Eng. BME, 1980, v. 27.- P.12-19.

241. Nyman S., Gottlow J., Karring T. The regenerative potential of the Periodontal ligament// Journal of Clinical Periodontology. – 1982. – 9. – P.257-266.

242. Ozcan G., Taner I.L., Aras T. et al. Blood flow to human gingive measured by the i33Xe clearance technique // J. Nihon Univer. Sch. Dent. – 1992. – Vol. 34, No3. – P.208-213.

243. Page R. C. Gingivit//J. Clin. Periodontol. 1986. – Vol. 13, N5. – P. 345-465.

244. Park H., Martin B. Contribution of the tonic vibration reflex to muscle stress and muscle fatigue // Scand – J- Work – Environ- Health. – 1993. –N19. – P.35-42.

245. Parma C. Parodontopathien. //Leipzig. – 1960. – 233s.

246. Passe S.A., Reinnard R.A., Du Bois. Gistological characteristics associated with suppurating periodontal pocket // J. Periodontol. – 1988. – Vol. 39, N. – P.731-740.

247. Peter R. Microbiologic des parodontalyses // Rev. Frans Odentmat. – 1970 – v. 17. - P.1041-1062.

248. Petersen L/J., Tonnesen K. H. Problems with calibration. In. Laser Doppler. London, Los Angeles Nicosia. Med-Orion publish. Co., 1994. - P.33-48.

249. Powell J.R., Shamel L.B. Characterization of vascular histamine receptors in the rat //Brit. J. Pharmacol. – 1979. – Vol. 66, No4. – P.517-520.

250. Reagle J.G. et al. Gingival resistance to probing forces. 1. Determination of optimal probe diameter //J. Periodontol. – Vol. 60, No4. – P.167-171.

251. Riva C.E., Brein K. R. Laser Doppler velocimetry of pulsatile blood flow in capillary tubes // Microvascular research. 1982, V.24, 1.- P. 114-118.

252. Rohmer W., Wos H., Norlander S. Effects of vibration on arm and shoulder muscles in three body postures // Eur- J-Appl-Phisiol. – 1988. – N4. – P.243-248.

253. Rychlikova E. Manualni Medicina. – Praha. 1987. –67s.

254. Sallay K. A parodontalis csontelonlsrol// Forgov. Szenke.- 1982. – Vol. 75, N 8. – P. 225-229.

255. Schmidt K. Das verhalten der elektrischen muskelaktivitat nach maschineller vibratins massage //Dtsch. Med. Wschr. – 1968. – N3. – P.114-116.

256. Schmid- Schonbein H., Ziege S., et al. "Synergetic Interpretation of Patterned Vasomotor and Neurogenic Vasocjnsnrictio as well as Arterial and Venous Presure Fluctuatios", Int. J. Microcirc. 1997; 17.- P.346-359.

257. Seroussi R., Wilder D., Pope M. Trunk muscle electromiography and whole body vibration // J. – Biomech. – 1989. – 22(3). – P.219-229.

258. Slaaf D.W., Rood J.P.S.V., Tangelder G.J., et al. Methods to measure blood flow velocity of red blood cells in vivo at the microscopic level. 1986.- Ann. Biomed. Eng. V. 14.- P. 175-186.

259. Snow M.L. Mechanical vibration. Its. physiological application in therapeutics – New-Jork, 1917. – 476 s.

260. Snow M.L., Arnold L. Mechanical vibration – its stanus in medicine.- Physic. Therahy, 1930.- P.433-442.

261. Stamm J.W. Epidemiologie of gingivitis. // J. Clin. Pepiodontol. – 1986. V.13 - №5. – P. 360-366.

262. Streeter H. Effects of Localized Vibration on the Human factile Sense.- Amer. Industry Ass. J.,1970, v.31 №1. - P.87-91.

263. Susuki M., Asako H., Kubes P. et al. Neutrophil- derived oxidants promote leukocyte adherence in postcapillary ,venules //Microvac. Res. – 1991. – Vol. 42, No2. – P.125-138.

264. Tenland T., Salerud E.G., Nilsson G.E., Oberg PA. Spatial and temporal variations in human skin blood flow. In: J. Microcircul. Clin. A. Exp., 1983, v. 2.- P.81-90.

265. Theilade E. The non-specific theory in microbial etiology of inflammatory periodontal diseases // J. Periodontol. – 1986. – N 10. – P. 905-911.

266. Tochigi S., Nacano Y., Watanabe S. Clinical assessment of tonic vibration reflex. Vibratory stimuli and the tonic vibration reflex. Proc. Int. Symp. Tonic Vibr. Reflex. Kyoto, 1975.- P.151-162.

267. Ubbink D. Th., Reneman R.S., Jacobs M.J.M. Effects of venous pressure and posture on skin capillary perfusion // Eur. J. Invest. – V.29, №9. – P. 737-743.

268. Van den Brande P., von Kemp K., De Coninck A. et al. Laser Doppler flux characteristics at the skin of the dorsum of the foot in young and elderly healthy human subjects// Microvasc. Res. – 1997. - V.53,№2. – P.156-162.

269. Willis W.D. Nociceptive pathways: anatomy and physiology of nociceptive ascending pathways // Phil. Tras. R. Soc. Lond. – 1985. – v. B 308. – P.253-268.

270. Wynne S.E., Walsh L.J., Seymour G.J. Specialized postcapillary venules in human gingival tissue // J. Periodontol. – 1988. – Vol.59, No5. – P.328-331.

271. Zweifach B.W. Functional behavior of the microcirculation. Springfield, Illinois., 1961.– P.62.

272. Zoellner H., Hunter N. Vascular expansion in chronic periodontitis // J. Oral Pathol Med. – 1991. Oct.- 20(9).- P.433-437.